


Bu kitaba sığmayan  
daha neler var!

**eba**  
www.eba.gov.tr



Karekodu okut, bu kitapla  
ilgili EBA içeriklerine ulaş!

## Teknoloji Yolculuğumuz



**BU DERS KİTABI MİLLÎ EĞİTİM BAKANLIĞINCA  
ÜCRETSİZ OLARAK VERİLMİŞTİR.  
PARA İLE SATILAMAZ.**

ISBN: 978-975-11-6381-3

Bandrol Uygulamasına İlişkin Usul ve Esaslar Hakkında Yönetmeliğin Beşinci Maddesinin  
İkinci Fıkrası Çerçevesinde Bandrol Taşınması Zorunlu Değildir.

Makine ve Tasarım Teknolojisi Alanı

TIBBİ CİHAZ ÜRETİM TERKİNOLOJİSİ

10 DERS MATERYALİ

MESLEKİ VE TEKNİK ANADOLU LİSESİ

## MAKİNE VE TASARIM TEKNOLOJİSİ ALANI

# 10

DERS MATERYALİ



## TIBBİ CİHAZ ÜRETİM TERKİNOLOJİSİ



MESLEKİ VE TEKNİK ANADOLU LİSESİ

MAKİNE VE TASARIM TEKNOLOJİSİ

# TIBBİ CİHAZ ÜRETİM TERKİNOLOJİSİ

# 10

# DERS MATERYALİ

## YAZARLAR

Ahmet ÇABAŞ

Bülent ÖZDEMİR

Teslime ERDOĞAN



MİLLÎ EĞİTİM BAKANLIĞI YAYINLARI ..... 8079  
YARDIMCI VE KAYNAK KİTAPLAR DİZİSİ .....2007

Her hakkı saklıdır ve Millî Eğitim Bakanlığına aittir. Ders materyalinin metin, soru ve şekilleri kısmen de olsa hiçbir surette alınıp yayımlanamaz.

## HAZIRLAYANLAR

Dil Uzmanı <b>Tuncer DELİBAŞ</b>
Ölçme ve Değerlendirme Uzmanı <b>Yasemin Duygu ESEN</b>
Rehberlik Uzmanı <b>Muzaffer Gülsüm TÜRKELİ</b>
Görsel Tasarım Uzmanı <b>Nil YAMAN</b>

**ISBN: 978-975-11-6381-3**

Millî Eğitim Bakanlığının 24.12.2020 gün ve 18433886 sayılı oluru ile Meslekî ve Teknik Eğitim Genel Müdürlüğüne ders materyali olarak hazırlanmıştır.

### **BASKI**

Ayrıntı Basım Yayım ve Mat. Hiz. Sanayi Ticaret A.Ş.  
Saray Mahallesi 126. Cadde No: 20  
Kahramankazan/Ankara  
**Sertifika No: 49599**



## İSTİKLÂL MARŞI

Korkma, sönmez bu şafaklarda yüzen al sancak;  
Sönmeden yurdumun üstünde tüten en son ocak.  
O benim milletimin yıldızıdır, parlayacak;  
O benimdir, o benim milletimindir ancak.

Çatma, kurban olayım, çehreni ey nazlı hilâl!  
Kahraman ırkıma bir gül! Ne bu şiddet, bu celâl?  
Sana olmaz dökülen kanlarımız sonra helâl.  
Hakkıdır Hakk'a tapan milletimin istiklâl.

Ben ezelden beridir hür yaşadım, hür yaşarım.  
Hangi çılgın bana zincir vuracakmış? Şaşarım!  
Kükremiş sel gibiyim, bendimi çiğner, aşarım.  
Yırtarım dağları, enginlere sığmam, taşarım.

Garbın âfâkını sarmışsa çelik zırhlı duvar,  
Benim iman dolu göğsüm gibi serhaddim var.  
Ulusun, korkma! Nasıl böyle bir imanı boğar,  
Medeniyet dediğin tek dişi kalmış canavar?

Arkadaş, yurduma alçakları uğratma sakın;  
Siper et gövdeni, dursun bu hayâsızca akın.  
Doğacaktır sana va'dettiği günler Hakk'ın;  
Kim bilir, belki yarın, belki yarından da yakın.

Bastığın yerleri toprak diyerek geçme, tanı:  
Düşün altındaki binlerce kefensiz yatanı.  
Sen şehit oğlusun, incitme, yazıktır, atanı:  
Verme, dünyaları alsan da bu cennet vatanı.

Kim bu cennet vatanın uğruna olmaz ki feda?  
Şüheda fışkıracak toprağı sıksan, şüheda!  
Cânı, cânânı, bütün varımı alsın da Huda,  
Etmesin tek vatanımdan beni dünyada cüda.

Ruhumun senden İlahî, şudur ancak emeli:  
Değmesin mabedimin göğsüne nâmahrem eli.  
Bu ezanlar -ki şehadetleri dinin temeli-  
Ebedî yurdumun üstünde benim inlemeli.

O zaman vecd ile bin secde eder -varsa- taşım,  
Her cerîhamdan İlahî, boşanıp kanlı yaşım,  
Fışkırır ruh-ı mücerret gibi yerden na'sım;  
O zaman yükselerek arşa değer belki başım.

Dalgalan sen de şafaklar gibi ey şanlı hilâl!  
Olsun artık dökülen kanlarımın hepsi helâl.  
Ebediyyen sana yok, ırkıma yok izmihlâl;  
Hakkıdır hür yaşamış bayrağımın hürriyyet;  
Hakkıdır Hakk'a tapan milletimin istiklâl!

**Mehmet Âkif Ersoy**


## GENÇLİĞE HİTABE

Ey Türk gençliği! Birinci vazifen, Türk istiklâlini, Türk Cumhuriyetini, ilelebet muhafaza ve müdafaa etmektir.

Mevcudiyetinin ve istikbalinin yegâne temeli budur. Bu temel, senin en kıymetli hazinendir. İstikbalde dahi, seni bu hazineden mahrum etmek isteyecek dâhilî ve hâricî bedhahların olacaktır. Bir gün, istiklâl ve cumhuriyeti müdafaa mecburiyetine düşersen, vazifeye atılmak için, içinde bulunacağın vaziyetin imkân ve şeraitini düşünmeyeceksin! Bu imkân ve şerait, çok namüsaid bir mahiyette tezahür edebilir. İstiklâl ve cumhuriyetine kastedecek düşmanlar, bütün dünyada emsali görülmemiş bir galibiyetin mümessili olabilirler. Cebren ve hile ile aziz vatanın bütün kaleleri zapt edilmiş, bütün tersanelerine girilmiş, bütün orduları dağıtılmış ve memleketin her köşesi bilfiil işgal edilmiş olabilir. Bütün bu şeraitten daha elîm ve daha vahim olmak üzere, memleketin dâhilinde iktidara sahip olanlar gaflet ve dalâlet ve hattâ hıyanet içinde bulunabilirler. Hattâ bu iktidar sahipleri şahsî menfaatlerini, müstevlîlerin siyasî emelleriyle tevhit edebilirler. Millet, fakr u zaruret içinde harap ve bîtap düşmüş olabilir.

Ey Türk istikbalinin evlâdı! İşte, bu ahval ve şerait içinde dahi vazifen, Türk istiklâl ve cumhuriyetini kurtarmaktır. Muhtaç olduğun kudret, damarlarındaki asil kanda mevcuttur.

Mustafa Kemal Atatürk



MUSTAFA KEMAL ATATÜRK



### 1. VÜCUDUN TEMEL YAPISI .....11

#### 1.1. ANATOMİ VE FİZYOLOJİ İLE İLGİLİ TEMEL TERİM VE KAVRAMLAR .....12

1.1.1. Tıbbi Terimleri Meydana Getiren Temel Ögeler .....12

1.1.2. Anatominin Bölümleri .....13

1.1.3. İnsan Vücudunun Bölümleri .....15

1.1.4. Vücudun Boşlukları .....16

1.1.5. Anatomik Düzlemler .....18

SIRA SİZDE .....17

#### 1.2. HÜCRE YAPI VE İŞLEVLERİ .....19

1.2.1. Hücrelerin Ortak Özellikleri .....19

1.2.2. Hücrenin Yapısı .....19

SIRA SİZDE .....22

1.2.3. Hücre Bölünmesi ve Çoğalması .....23

#### 1.3. DOKULARIN YAPI VE İŞLEVLERİ .....25

1.3.1. Epitel Doku .....25

1.3.2. Destek Doku .....25

1.3.3. Kas Doku .....25

1.3.4. Sinir Doku .....25

1.3.5. Sinir Hücreleri (Nöron) .....26

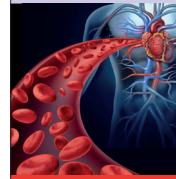1.3.6. Zarlar .....27

SIRA SİZDE .....27

ÖLÇME VE DEĞERLENDİRME .....28

### VÜCUDUN TEMEL YAPISI

#### 1. ÖĞRENME BİRİMİ



##### ÖĞRENME BİRİMİ KONULARI

- 1.1. ANATOMİ VE FİZYOLOJİ İLE İLGİLİ TEMEL TERİM VE KAVRAMLAR
- 1.2. HÜCRE YAPI VE İŞLEVLERİ
- 1.3. DOKULARIN YAPI VE İŞLEVLERİ

##### Hazırk Çalışmalar

1. İnsan vücudunu inceleyen bilim dalları nelerdir? Sınıf ortamında tartışınız.
2. Büyük yapıları oluşturan küçük parçacıklar ile ilgili etrafınızdan örnekler veriniz.

##### NELER ÖĞRENECEKSİNİZ?

Anatomi ve Fizyoloji ile ilgili temel terim ve kavramları  
Hücre yapısı ve işlevlerini  
Dokuların yapısını ve işlevlerini

##### TEMEL KAVRAMLAR

anatomi, anatomik düzlemler, anatomik eksenler, doku, fizyoloji, hücre, miyos, mitoz, vücut

### 2. HAREKET SİSTEMLERİ .....29

#### 2.1. KEMİK YAPI .....30

2.1.1. Kemik Tipleri .....30

2.1.2. Kemikleşme .....32

2.1.3. İskelet .....33

SIRA SİZDE .....34

#### 2.2. BAŞ KEMİKLERİ .....35

2.2.1. Kafatası Kemikleri (Neurocranium) .....35

2.2.2. Yüz Kemikleri (Viscerocranium) .....36


2.2.3. Yeni doğan Kafatası .....38

SIRA SİZDE .....39

<b>2.3. GÖVDE KEMİKLERİ</b> .....	<b>40</b>
2.3.1. Omurga (Columna Vertebralis) .....	40
2.3.2. Göğüs Kafesi Kemikleri .....	42
<b>2.4. ÜST EKSTREMİTE KEMİKLERİ</b> .....	<b>43</b>
2.4.1. Omuz Bölgesi Kemikleri .....	43
2.4.2. Kol Bölgesi Kemiği.....	43
2.4.3. Ön Kol Bölgesi Kemikleri .....	44
2.4.4. El Bölgesi Kemikleri .....	44
<b>SIRA SİZDE</b> .....	<b>44</b>
<b>2.5. ALT EKSTREMİTE KEMİKLERİ</b> .....	<b>45</b>
2.5.1. Kalça Bölgesi Kemikleri .....	45
2.5.2. Uyluk Bölgesi Kemikleri .....	45
2.5.3. Baldır Bölgesi Kemikleri .....	45
2.5.4. Ayak Bölgesi Kemikleri .....	46
<b>SIRA SİZDE</b> .....	<b>47</b>
<b>2.6. EKLEMLER</b> .....	<b>48</b>
2.6.1. Oynamaz (Fibröz) Eklem .....	48
2.6.2. Yarı Oynar (Kartilagenöz) Eklem .....	48
2.6.3. Oynar (Sinavyal) Eklem .....	48
<b>SIRA SİZDE</b> .....	<b>50</b>
<b>2.7. VÜCUTTAKİ KASLAR</b> .....	<b>51</b>
2.7.1. İskelet Kasının Yapısı ve Yardımcı Elemanları .....	52
2.7.2. Önemli İskelet Kasları .....	53
<b>SIRA SİZDE</b> .....	<b>56</b>
<b>ETKİNLİK</b> .....	<b>57</b>
<b>ÖLÇME VE DEĞERLENDİRME</b> .....	<b>58</b>

**HAREKET SİSTEMLERİ**

**2. ÖĞRENME BİRİMİ**



**ÖĞRENME BİRİMİ KONULARI**  
 2.1. KEMİK YAPISI  
 2.2. BAŞ KEMİKLERİ  
 2.3. GÖVDE KEMİKLERİ  
 2.4. ÜST EKSTREMİTE KEMİKLERİ  
 2.5. ALT EKSTREMİTE KEMİKLERİ  
 2.6. EKLEMLER  
 2.7. VÜCUTTAKİ KASLAR

**Hazırkâ Çalışmaları**  
 1. İnsan vücudunu inceleyen bilim dalları nelerdir? Sınıf ortamında tartışınız.  
 2. Büyük yapıları oluşturan küçük parçacıklar ile ilgili etrafından örnekler veriniz.

**NELER ÖĞRENECEĞİZ?**  
 Kemik yapısı, baş kemikleri, gövde kemikleri  
 Üst ve alt ekstremita kemikleri  
 Eklem türleri  
 Vücudtaki kasların yapı ve işlevleri

**TEMEL KAVRAMLAR**  
 alt ekstremita kemikleri, baş kemikleri, eklem, göğüs kafesi, iskelet, kas, kemik, kemikleşme, kemik tipleri, kemik yapısı, kemik yapı, omurga, üst ekstremita kemikleri, yarıoynar kalçalar


33

<b>3. TIBBİ CİHAZLAR</b> .....	<b>61</b>
<b>3.1. AMELİYATHANEDE KULLANILAN TIBBİ CİHAZLAR</b> .....	<b>62</b>

3.1.1. Bisturi .....	63
3.1.2. Ekartör .....	64
3.1.3. Cerrahi Makas .....	65
3.1.4. Penset .....	66
3.1.5. Portegü .....	67
3.1.6. Ronjur .....	68
3.1.7. Elevatör.....	68
3.1.8. Küret .....	69
3.1.9. Pens .....	69
3.1.3. Cerrahi Motor .....	70
<b>SIRA SİZDE</b> .....	<b>70</b>
<b>ÇENGEL BULMACA</b> .....	<b>72</b>

**TIBBİ CİHAZLAR**

**3. ÖĞRENME BİRİMİ**



**ÖĞRENME BİRİMİ KONULARI**  
 3.1. AMELİYATHANEDE KULLANILAN TIBBİ CİHAZLAR  
 3.2. TIBBİ İMPLANTLAR VE İŞTİME CİHAZLARI

**Hazırkâ Çalışmaları**  
 1. Ameliyat aletlerinin insan yapısına katkıları nelerdir? Sınıf ortamında tartışınız.  
 2. İmplant teknolojisi hakkında bildiklerinizi sınıf ortamında arkadaşlarınızla paylaşınız.

**NELER ÖĞRENECEĞİZ?**  
 Tıbbi literatüre göre ameliyathane kullanılan tıbbi cihazları sırtı etmeyiz  
 Tıbbi literatüre göre tıbbi implant aletlerini ve işleme cihazlarını sırtı etmeyiz

**TEMEL KAVRAMLAR**  
 ameliyat, bisturi, cerrahi makas, cerrahi motor, dental implant, ekartör, elevatör, implant, işleme cihazı, küret, pens, penset, portegü, ronjur, tıbbi cihaz


<b>3.2. TIBBİ İMPLANTLAR VE İŞİTME CİHAZLARI</b> .....	<b>73</b>
<b>3.2.1. Tıbbi İmplant Cihazları</b> .....	<b>73</b>
<b>3.2.2. İşitme Cihazları</b> .....	<b>77</b>
<b>ÖLÇME VE DEĞERLENDİRME</b> .....	<b>78</b>

<b>4. YABANCI DİLDE TIBBİ CİHAZLAR</b> .....	<b>79</b>
<b>4.1. ÖLÇÜ BİRİMLERİNİN İNGİLİZCE TERİNOLOJİSİ</b> .....	<b>80</b>

<b>4.1.1. Uzunluk Ölçü Birimleri</b> .....	<b>80</b>
<b>4.1.2. Uzunluk Ölçü Birimleri</b> .....	<b>80</b>
<b>4.1.3. Elektrik Ölçü Birimleri</b> .....	<b>81</b>
<b>4.1.4. Ağırlık Ölçü Birimleri</b> .....	<b>81</b>
<b>4.1.1. Beden Ölçü Birimleri</b> .....	<b>81</b>
<b>4.1.5. Hacim Ölçü Birimleri</b> .....	<b>81</b>
<b>4.2. TEKNİK BİRİM TERİMLERİNİN İNGİLİZCE TERİNOLOJİSİ</b> .....	<b>82</b>
<b>4.2.1. Çizim Terimlerinin Terminolojisi</b> .....	<b>82</b>
<b>4.2.2. Ölçülendirme Terimlerinin Terminolojisi</b> .....	<b>83</b>
<b>SIRA SİZDE</b> .....	<b>84</b>
<b>4.3. MALZEMELERİN İNGİLİZCE TERİNOLOJİSİ</b> .....	<b>85</b>
<b>4.3.1. Cerrahi Aletlerde Kullanılan Malzeme Terminolojisi</b> .....	<b>85</b>
<b>4.3.2. Ortopedik İmplantlarda Kullanılan Malzeme Terminolojisi</b> .....	<b>85</b>
<b>4.3.2. Dental İmplantlarda Kullanılan Malzeme Terminolojisi</b> .....	<b>86</b>
<b>SIRA SİZDE</b> .....	<b>86</b>
<b>4.4. TIBBİ CİHAZLARIN İNGİLİZCE TERİNOLOJİSİ</b> .....	<b>87</b>
<b>ÖLÇME VE DEĞERLENDİRME</b> .....	<b>88</b>
<b>ÇENGEL BULMACA</b> .....	<b>90</b>
<b>KAYNAKÇA</b> .....	<b>92</b>

## YABANCI DİLDE TIBBİ CİHAZLAR

### 4. ÖĞRENME BİRİMİ



**ÖĞRENME BİRİMİ KONULARI**

4.1. ÖLÇÜ BİRİMLERİNİN İNGİLİZCE TERİNOLOJİSİ

4.2. TEKNİK CİHAZ TERİMLERİNİN İNGİLİZCE TERİNOLOJİSİ

4.3. MALZEMELERİN İNGİLİZCE TERİNOLOJİSİ

**Hazırık Çalışmalar**

1. Ameliyat aletlerinin insan yapısına katkılarını sınıf ortamında tartışınız.
2. İmplant teknolojisi hakkında bilgilerinizi sınıf ortamında arkadaşlarınızla paylaşınız.

**NELER ÖĞRENECEKSİNİZ?**

İngilizce dil bilgisiyle uygun olarak ölçü birimlerini İngilizce tanımlayınız

İngilizce dil bilgisiyle uygun olarak teknik çizim terimlerini İngilizce tanımlayınız

Tıbbi cihaz üretiminde kullanılan malzemeleri İngilizce tanımlayınız

**TEMEL KAVRAMLAR**

ağırlık ölçü birimleri, beden ölçü birimleri, çim birimleri, elektrik ölçü birimleri, hacim malzeme terminolojisi, ölçü birimleri, tıbbi cihaz terminolojisi, uzunluk ölçü birimleri

# DERS MATERYALİNİN TANITIMI

Öğrenme biriminin adını gösterir.

Öğrenme biriminin numarasını gösterir.

Öğrenme biriminde yer alan konuları gösterir.

Öğrenme biriminde yer alan hazırlık çalışmalarını gösterir.

Öğrenme biriminde neler öğreneceğinizi gösterir.

Öğrenme biriminde yer alan kavramları gösterir.

Kitaptaki sayfa numaralarını gösterir.

Konunun adını ve birinci seviye konu başlığını gösterir.

İkinci seviye konu başlığını gösterir.

Konu anlatımını gösterir.

Konuya ait görselin görsel numarasını ve adını gösterir.

Sıra sizde etkinliklerini gösterir.

Etkinliği gösterir.  
Etkinliğin adını, süresini, amacını ve yönergelerini gösterir.

Çengel bulmaca etkinliklerini gösterir.

Çengel bulmaca cevaplarını gösterir.

Her öğrenme birimi sonunda, öğrenilen bilgilerin ve becerilerin ölçüldüğü çalışmaları gösterir.

Ölçme değerlendirme cevap anahtarını gösterir.

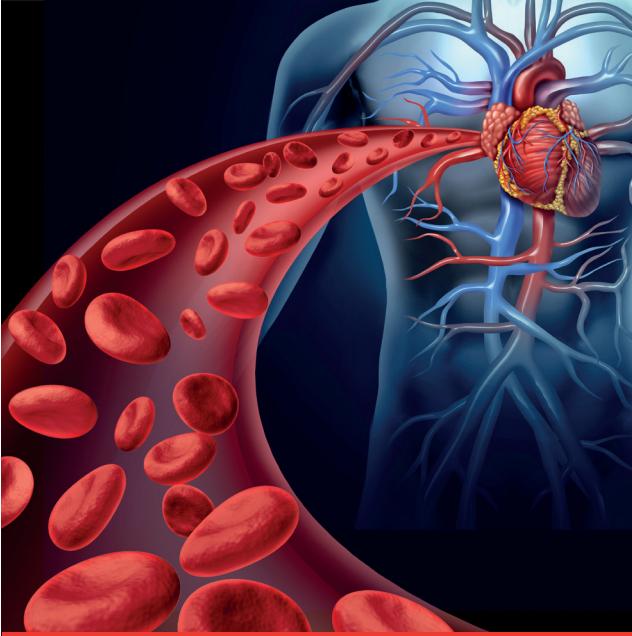## GÖRSEL KAYNAKÇASI



<http://kitap.eba.gov.tr/karekod/Kaynak.php?KOD=1641>

# VÜCUDUN TEMEL YAPISI

## 1. ÖĞRENME BİRİMİ



### ÖĞRENME BİRİMİ KONULARI

- 1.1. ANATOMİ VE FİZYOLOJİ İLE İLGİLİ TEMEL TERİM VE KAVRAMLAR
- 1.2. HÜCRE YAPI VE İŞLEVLERİ
- 1.3. DOKULARIN YAPI VE İŞLEVLERİ

### Hazırlık Çalışmaları

1. İnsan vücudunu inceleyen bilim dalları nelerdir? Sınıf ortamında tartışınız.
2. Büyük yapıları oluşturan küçük parçacıklar ile ilgili çevrenizden örnekler veriniz.

### NELER ÖĞRENECEKSİNİZ?

Anatomi ve fizyoloji ile ilgili temel terim ve kavramları  
Hücrenin yapısı ve işlevlerini  
Dokuların yapısını ve işlevlerini

### TEMEL KAVRAMLAR

anatomi, anatomik düzlemler, anatomik eksenler, doku, fizyoloji, hücre, mayoz, mitoz, vücut



## 1.1. ANATOMİ VE FİZYOLOJİ İLE İLGİLİ TEMEL TERİM VE KAVRAMLAR

Anatomi ve fizyoloji tıp biliminin temel dallarındandır.

**Anatomi:** İnsan vücudunu oluşturan organ ve oluşumların yerini, şeklini, yapısını ve bu organlar arasındaki ilişkiyi inceleyen bilim dalıdır.

**Fizyoloji:** Canlıyı (organizma) oluşturan organ ve oluşumların tüm yaşamsal işlevlerini ve bu işlevleri nasıl yerine getirdiklerini inceleyen bilim dalıdır.

Tıbbın bütün alanlarında olduğu gibi anatomi ve fizyoloji bilim dallarında da tıbbi terimler kullanılır.

### 1.1.1. Tıbbi Terimleri Meydana Getiren Temel Ögeler

**Terim:** Bir sözcüğün bilim, sanat, spor, meslek dalları vb. alanlarda kullanıldığında kazandığı anlamdır.

Tıp alanında kullanılan sözcüklere **tıbbi terimler** denir. Tıp terimleri Yunanca ve Latince'dir. Terimler kök hâlinde veya ön ek ve son ek olarak kullanılır.

- **Kök:** Herhangi bir yapım eki almamış sözcüklere **kök** denir. Cardio (kalp), cranium (kafatası) sözcükleri köke örnek verilebilir. Köke ön ek veya son ek getirilerek anlamlı sözcükler oluşturulur.
- **Ön Ek:** Kökün önüne gelerek yeni sözcük oluşturan eklerdir (Tablo 1.1).
- **Son Ek:** Sözcüğün sonuna gelerek yeni sözcük oluşturan eklerdir (Tablo 1.2).

Tablo 1.1: Ön Ek ile İlgili Örnekler

ÖN EK	KÖK	YENİ SÖZCÜK
Epi	Dermis	Epidermis (Deri üstü)
Hiper	Tansiyon	Hipertansiyon (Kan basıncının yükselmesi)
Hipo	Ventilasyon	Hipoventilasyon (Akciğere giden hava miktarının azalması)
Vaso	Construction	Vasocanstruction (Damarların büzülmesi)
Bronco	Dilatasyon	Bronkdilatasyon (Bronşların genişlemesi)

Tablo 1.2: Son Ek ile İlgili Örnekler

KÖK	SON EK	YENİ SÖZCÜK
Derma	İtis	Dermatitis (Deri iltihabı)
Osteo	Poroz	Osteoporoz (Kemik erimesi)
Miy	Alji	miyalji (Kas ağrısı)
Entro	Cele	Entrocele (Bağırsak Fıtığı)



### 1.1.2. Anatominin Bölümleri

Anatomi kendi içinde çeşitli bölümlere ayrılır.

#### a. Makroskobik Anatomi

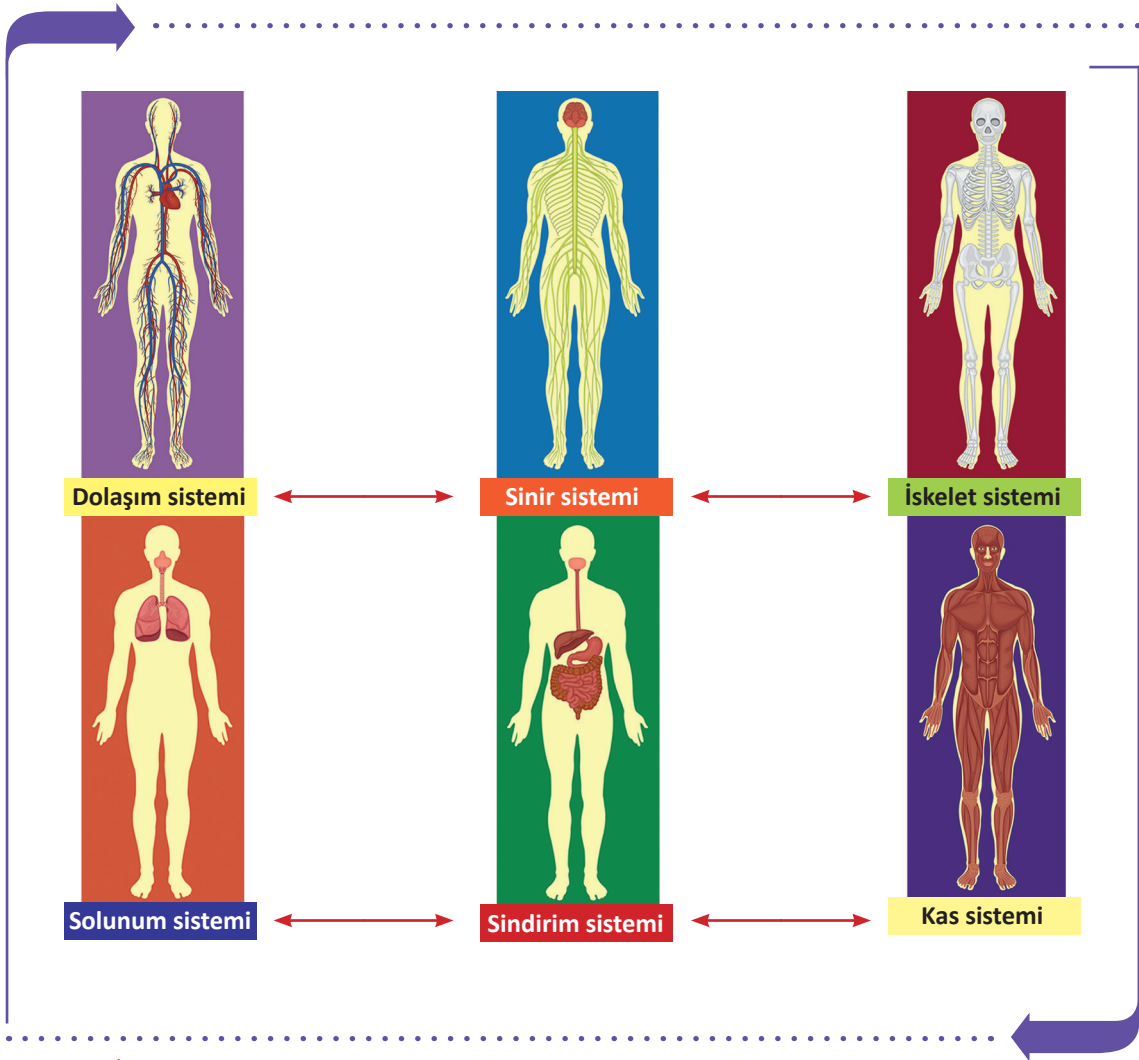
Gözle görülebilen organ ve oluşumların biçimlerini, birbiriyle olan ilişkilerini inceleyen bilim dalıdır.

##### • Bölgesel (Topografi) Anatomi

Organ ve oluşumların yerlerini, komşuluklarını, birbirine göre pozisyonlarını ve ilişkilerini inceleyen anatomi dalıdır. Bölgesel anatomi, vücudu bölgelere ayırarak inceler. Baş bölgesi, göğüs bölgesi gibi.

##### • Sistematik Anatomi

Fonksiyon ve şekilleri aynı olan hücreler bir araya gelerek dokuları, dokular organları, yapısal ve fonksiyonel ilişkileri olan organlar da sistemleri oluşturur. İnsan vücudunu oluşturan sistemler Görsel 1.1'de gösterilmiştir.



Görsel 1.1: İnsan vücudunu oluşturan sistemler

## b. Mikroskopik Anatomi

İnsan vücuduna ait gözle görülemeyecek kadar küçük yapıları mikroskop yardımıyla inceleyen bilim dalıdır (Görsel 1.2). İkiye ayrılır. Histologia (Histoloji) doku yapılarını, Cytology (Sitoloji) hücre yapılarını inceler.



Görsel 1.2: Mikroskopik inceleme

## c. Gelişim Anatomisi (Developmental Anatomy)

İnsanın döllenmeden başlayarak doğum ve ölümüne kadar geçen tüm gelişim evrelerini inceleyen anatomi dalıdır. Doğum öncesi, çocukluk, yetişkinlik ve yaşlılık dönemi olarak bölümlere ayrılır.

## ç. Patolojik Anatomi

Makroskopik veya mikroskopik olarak insan dokusunun normal olmayan yapısını inceleyen anatomi dalıdır.

## d. Fonksiyonel Anatomi


Doku ve organların çalışmasını bir bütünlük içinde inceleyen anatomi dalıdır.

## e. Radyolojik Anatomi

Vücuttan çeşitli yöntemlerle elde edilen görüntü kesitlerinin incelenmesi ile ilgilenen anatomi dalıdır.

## f. Karşılaştırmalı (Comparativ) Anatomi

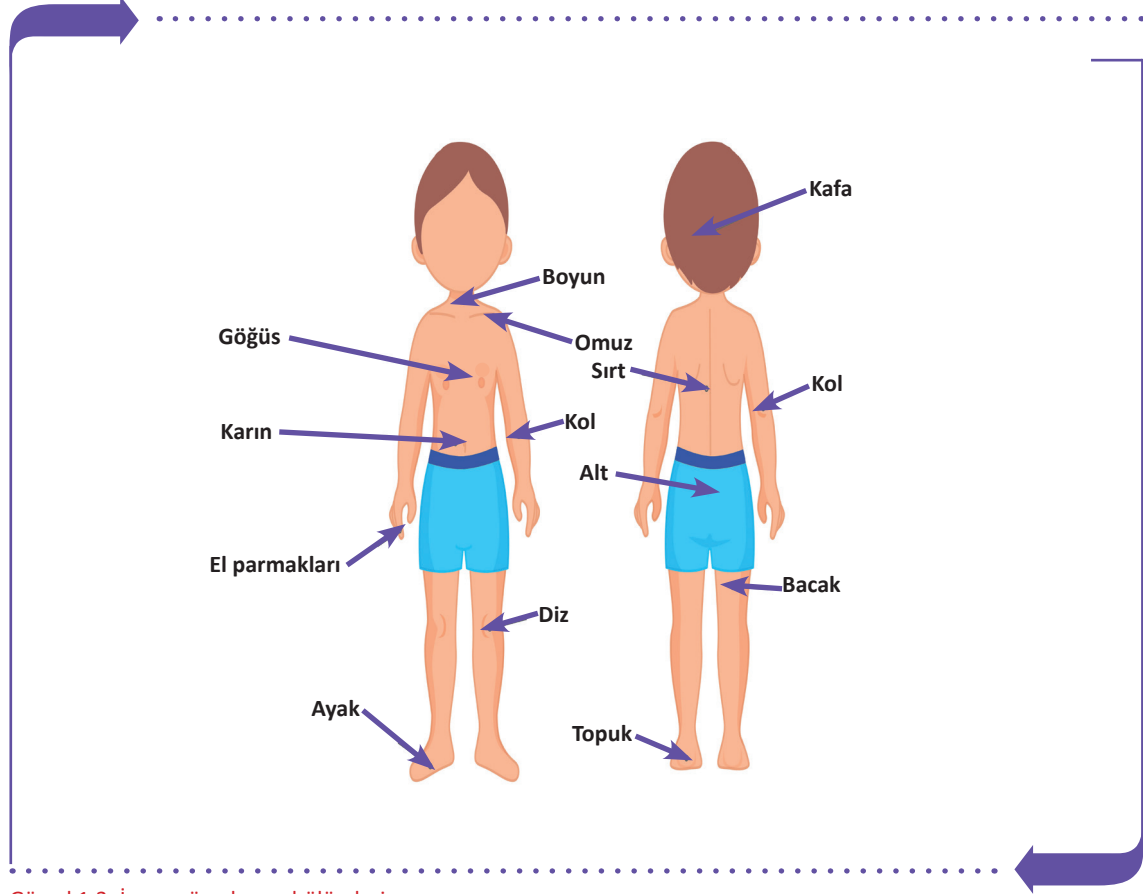
Çeşitli hayvanları ve hayvanlarla insanlar arasındaki benzer organları kıyaslayarak inceleyen anatomi dalıdır.





### 1.1.3. İnsan Vücudunun Bölümleri

İnsan vücudu (corpus humanum); baş (caput), boyun (collum), gövde (truncus) ve uzuvlar (ekstremiteler) olmak üzere dört grupta incelenir (Görsel 1.3).



Görsel 1.3: İnsan vücudunun bölümleri

#### a. Baş Bölgesi (Regio Capitis)

Baş bölümü, kafa (regio cranialis) ve yüz (regio facialis) bölgelerinden oluşur. Baş bölümünü, kafatası ve yüz kemikleri ile bu kemiklerin oluşturduğu boşluklar, ağız boşluğu, göz çukuru ve çeşitli organlar oluşturur.

#### b. Boyun (Collum)

Boyun bölgesi (regio colli), kafa ve gövdeyi birleştiren bölümdür. Boynun arka tarafında boyun omurları, önde ise solunum ve sindirim sistemine ait yapılar ile kafa bölgesine giden ana damarlar vardır. Üzeri kas ve deri ile kaplıdır.

#### c. Gövde (Truncus-Corpus)

Gövde bölümü; göğüs (regio pectoralis), karın (regio abdominalis), apış arası (regio perinalis) ve arkada sırt-bel (regio dorsalis) bölgelerinden oluşur.

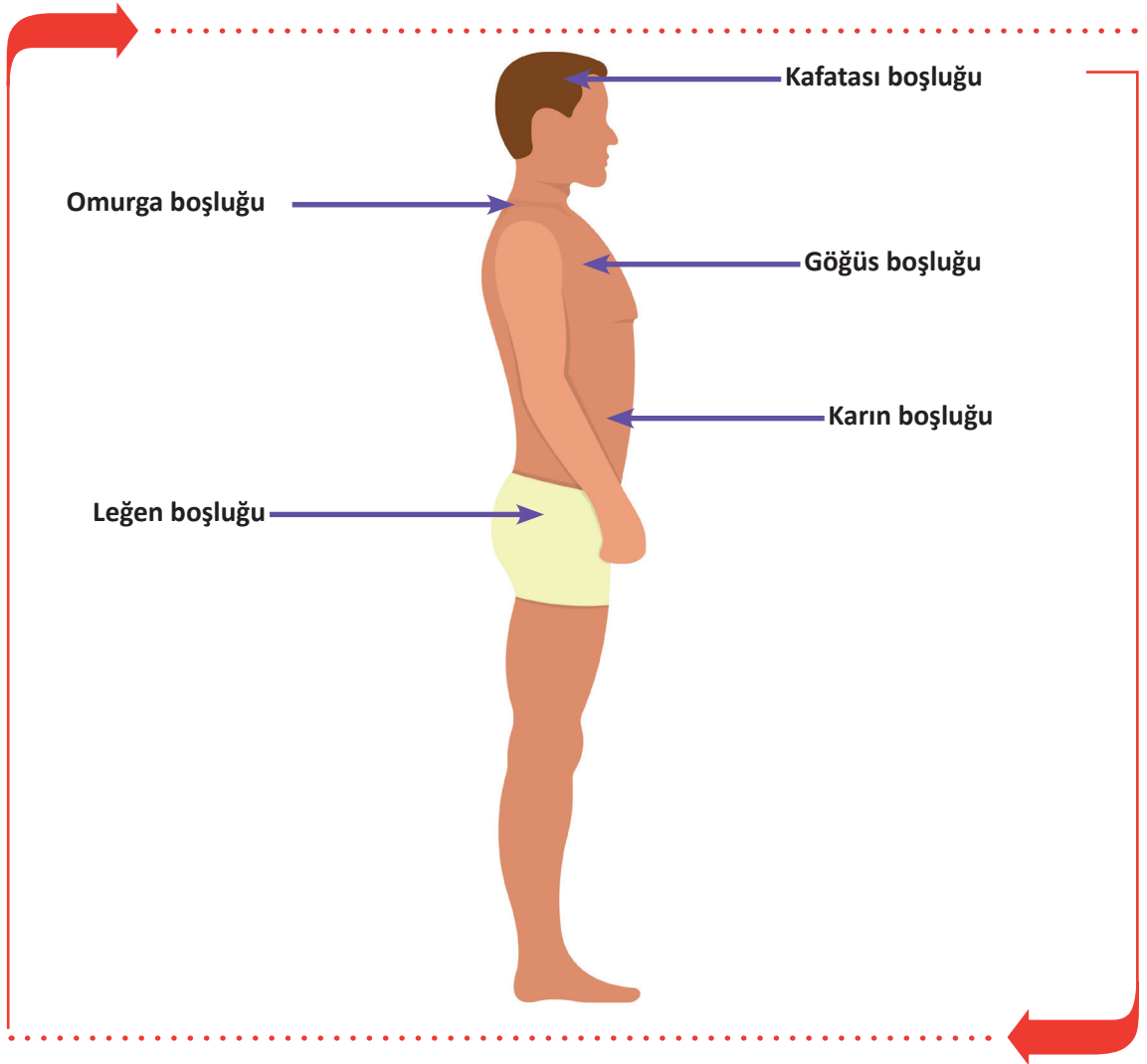
#### ç. Uzuvlar (Eksremite)

Uzuvlar, alt ve üst ekstremiteler olarak ikiye ayrılır. Üst ekstremiteler gövdeye her iki yandan omuz ile bağlanır. Alt ekstremiteler her iki alt yandan gövdeye femur (uyruk) ile bağlanırlar.

#### 1.1.4. Vücutun Boşlukları

İç organların yerleştiği kemik, kas ve zarlarla çevrili boşluklara denir (Görsel 1.4). Bu boşluklar beşe ayrılır.

- Kafatası Boşluğu (Cavitas Cranii):** Kafatası kemikleri içinde kalan boşluktur. Burada beyin, beyincik ve hipofiz gibi yapılar bulunur.
- Omurga Kanalı (Canalis Vertebralis):** Omurga içinde kanal şeklinde uzanan boşluktur. Burada omurilik bulunur.
- Göğüs Boşluğu (Cavitas Thoracis):** Diyafragmanın üstünde kalan boşluktur. Burada kalp, akciğerler, aort, büyük damarlar, yemek ve soluk borusu bulunur.
- Karın Boşluğu (Cavitas Abdominalis):** Diyafragmanın altından başlayıp altta pelvis girişinde biten boşluktur. Burada mide, bağırsaklar, karaciğer, safra kesesi, dalak, pankreas, böbrekler bulunur.
- Leğen Boşluğu (Civitas Pelvis):** Leğen kemikleri arasında oluşan boşluktur. Burada idrar kesesi, rektum ve cinsiyet organları bulunur.



Görsel 1.4: Vücutun boşlukları



### 1.1.5. Anatomik Düzlemler (Planum)

Anatomik duruşta insan vücudundan üç ana düzlemin geçtiği varsayılır. Vücudu farklı kesitlere ayıran bu düzlemler, bir organ ya da yapının vücuttaki yerini ve duruşunu tarif etmek için kullanılır (Görsel 1.5). Bu eksenlerin kesim noktasına vücudun ağırlık merkezi (gravite) denir.

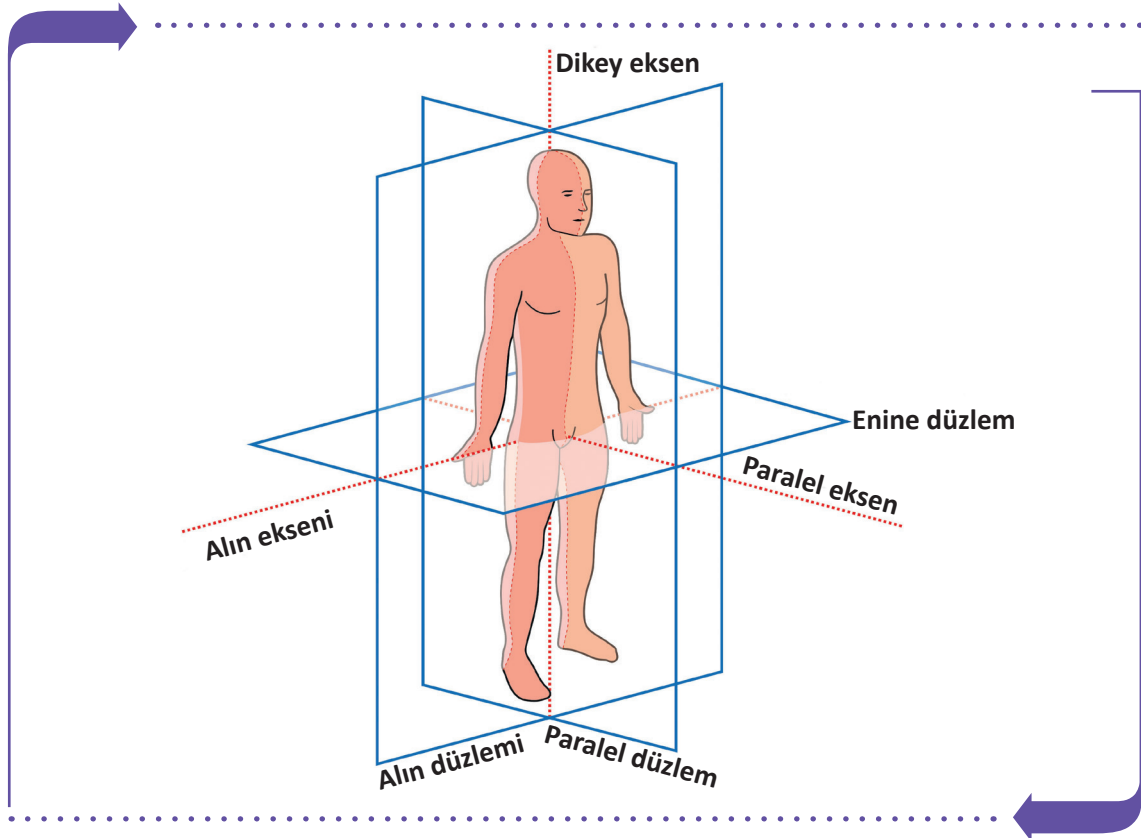
#### Anatomik Düzlem Çeşitleri

- Frontal (Alın) Düzlem:** Yukarıdan aşağıya ve alına paralel olarak geçen düzlemdir. Vücudu ön (anterior) ve arka (posterior) olmak üzere ikiye ayıran düzlemdir.
- Median (Paralel) Düzlem:** Vücudun ortasından geçen, vücudu sağ (dexter) ve sol (siniter) olmak üzere ikiye ayıran düzlemdir.
- Transvers (Enine) Düzlem:** Yere paralel olarak geçen, vücudu alt (inferior) ve üst (superior) olmak üzere iki parçaya ayıran düzlemdir.

### 1.1.6. Anatomik Eksenler

Hareket esnasında yer değiştirmeyen doğrudur. Başka bir deyişle anatomik düzlemlerin kesişen doğrularıdır (Görsel 1.5). Vücudun üç ana eksenidir.

- Sagittal (Paralel) Eksen:** Anatomik duruşta yere paralel, önden arkaya veya arkadan öne doğru inen, yatay uzanan eksendir.
- Vertikal (Dikey) Eksen:** Yukarıdan aşağı veya aşağıdan yukarı uzanan, yere dik eksendir.
- Transvers (Alın) Eksen:** Yere paralel olan, vücudun sağından ya da solundan diğer tarafa doğru uzanan eksendir.



Görsel 1.5: Vücudun düzlemleri ve eksenleri



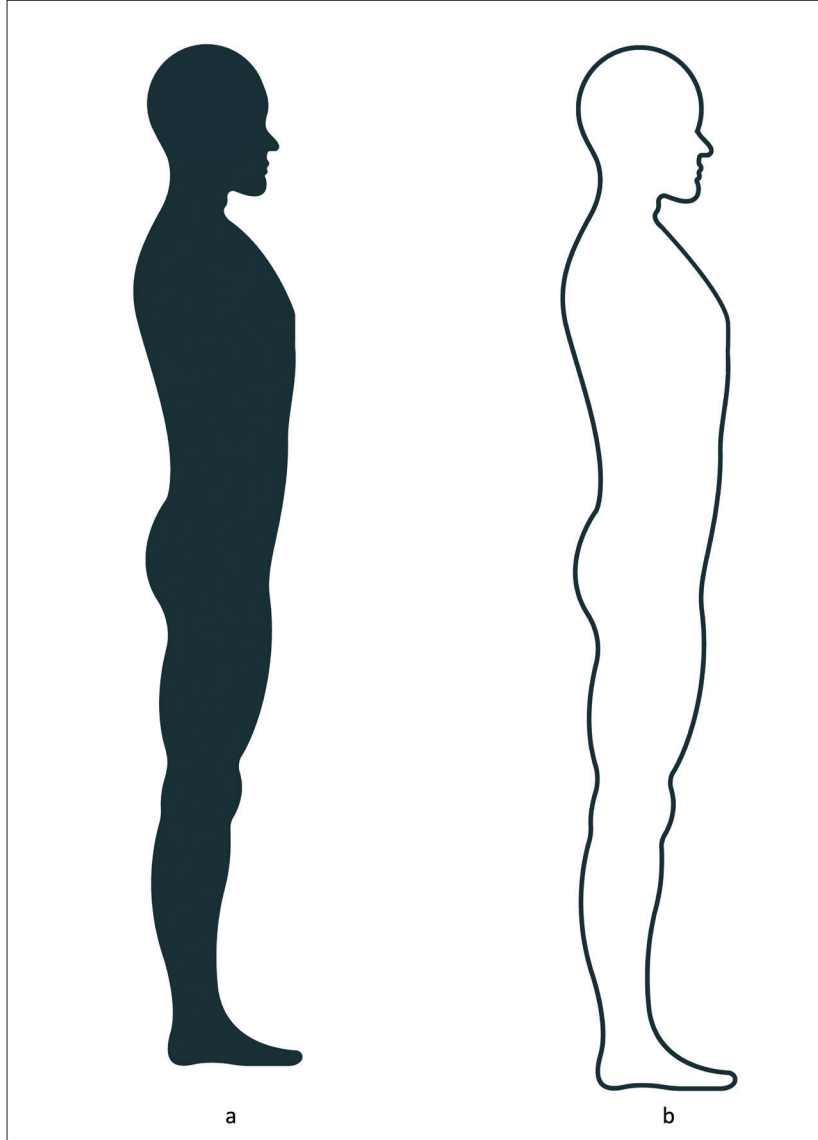
## SIRA SİZDE



Görsel 1.6.a'da verilen insan modelinde vücutun bölümlerini ok işareti ile göstererek isimlerini yazınız.



Görsel 1.6.b'de verilen insan modelinde vücutun boşluklarını ok işareti ile göstererek isimlerini yazınız.



Görsel 1.6: İnsan vücudunun bölümleri ve boşlukları

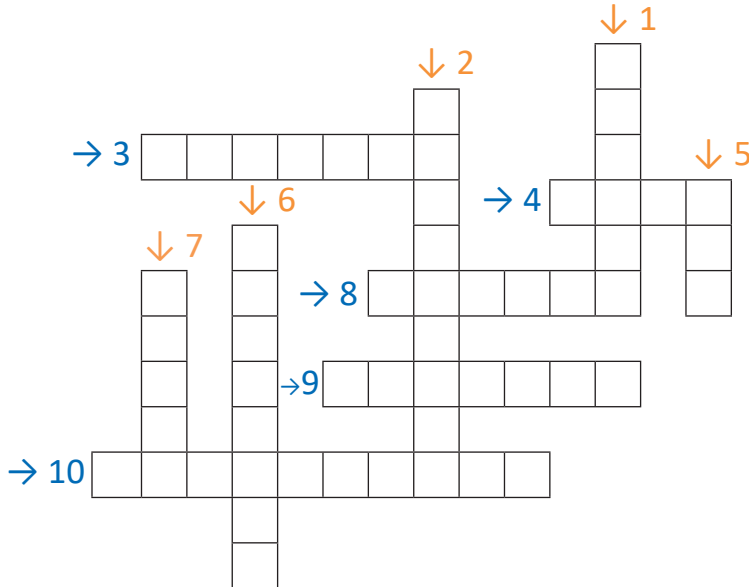


## ÇENGEL BULMACA

Aşağıda verilen soruların cevaplarını çengel bulmaca üzerindeki kutucuklara ok yönünde (soldan sağa ve yukarıdan aşağıya) yazınız.

### SORULAR

1. Anatomik düzlemin Latince karşılığı nedir?
2. Canlı (organizma) oluşturan organ ve oluşumların tüm yaşamsal işlevlerini ve bu işlevleri nasıl yerine getirdiklerini inceleyen bilim dalı nedir?
3. İnsan vücudunu oluşturan organ ve oluşumların yerini, şeklini, yapısını ve bu organlar arasındaki ilişkiyi inceleyen bilim dalı nedir?
4. Kökün önüne gelerek yeni sözcük oluşturan eklere ne denir?
5. Herhangi bir yapım eki almamış sözcüklere ne denir?
6. Anatomik eksenlerden paralel eksenin Latince karşılığı nedir?
7. Kökün önüne gelerek yeni sözcük oluşturan eklere ne denir?
8. Boyun bölgesinin Latince karşılığı nedir?
9. Anatomik düzlemlerden alın düzlemin Latince karşılığı nedir?
10. Uzunların Latince karşılığı nedir?



## 1.2. HÜCRE YAPI VE İŞLEVLERİ

**Hücre**, canlı organizmasını oluşturan en küçük yapısal ve işlevsel birimdir. Çok hücreli canlılarda hücreler şekil, büyüklük ve fonksiyonel olarak farklılıklar gösterir. Aynı işi yapan benzer şekilde farklılaşmış hücre topluluklarına **doku** denir. İnsan vücudunu oluşturan doku, birçok hücrenin ve hücreler arası destek yapılarının bir araya gelmesiyle oluşur.

İnsan vücudunda yaklaşık 200 farklı hücre tipi bulunur ve yetişkin bir insanda 75-100 trilyon hücre bulunur.

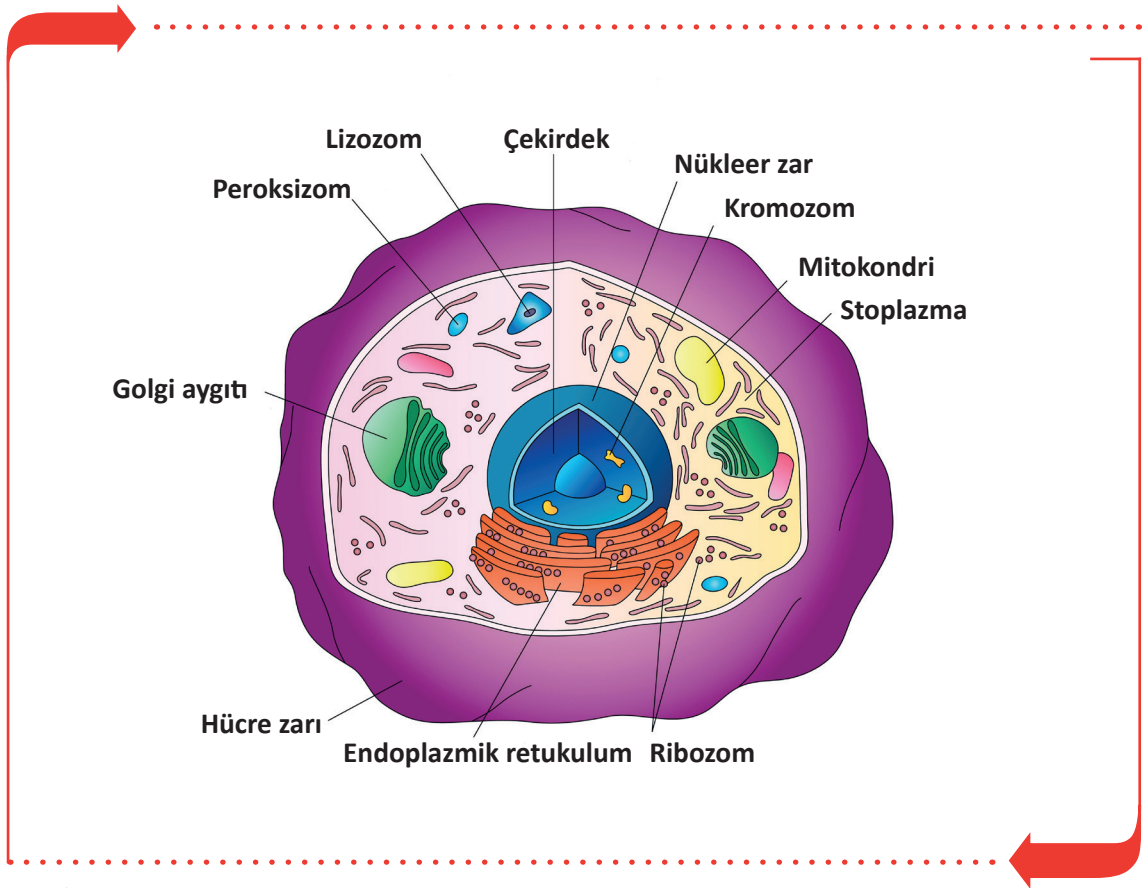
### 1.2.1. Hücrelerin Ortak Özellikleri

Hücreler yapısal olarak birbirinden farklı olsa da bazı ortak özellikleri vardır.

- Bölünerek çoğalır.
- Bazıları hareket edebilir.
- İç ve dış etkenler yardımıyla uyarılabilir ve uyarılara cevap verebilir.
- Maddelerin taşınmasını ve enerji değişimini gerçekleştirir.
- Kendi moleküllerini sentez eder.

### 1.2.2. Hücrenin Yapısı

Hücreler; hücre gövdesi, hücre zarı ve çekirdekten oluşur (Görsel 1.7).



Görsel 1.7: Hücrenin yapısı



## A. Hücrenin Gövdesi (Sitoplazma)

Sitoplazma; hücre çekirdeği (nukleus) ile hücre zarı (plazmalemma) arasında yer alan renksiz, yarı saydam ve çığ yumurta akı kıvamında bir sıvıdır. Sitoplazma canlıdır ve hücrenin bütün yaşamsal faaliyetleri burada oluşur. Sitoplazma; organeller, cansız maddeler ve hücre içi sıvıdan oluşur.

### Organeller

Fiziksel ve işlevsel özellikleri bulunan yapılara **organeller** denir. Organeller temel olarak sekiz bölüme ayrılır.

- Mitokondri:** Hücrenin solunum merkezi, enerji (ATP) üretiminin yapıldığı ve depolandığı bölümdür.
- Golgi Aygıtı:** Endoplazmik retikulumun kıvrılıp üst üste yassı kesecikler oluşturmasıyla meydana gelir. Salgilama görevi vardır. Sindirim enzimi, tükürük ve ter üretir. Yağların sentezinden, hücre zarının yapımı ve onarımından sorumludur.
- Endoplazmik Retikulum (ER):** Hücre zarı ile çekirdek arasında bulunan ve bunlar arasındaki ilişkiyi sağlayan kıvrımlı bir yapıya sahip kanallar sistemidir.
- Lizozom:** Golgi aygıtı tarafından oluşturulan kese şeklinde tek katlı zarla çevrili bir organeldir. Hücre içi sindirim ve savunma görevini yürütür.
- Ribozom:** Hücrede protein sentezinin yapıldığı yerdir. Hücrenin en küçük organelidir. Virüs hariç tüm canlılarda ribozom bulunur. Karaciğer, sinir ve salgı yapan hücrelerde fazladır.
- Pereksizom:** Küre şeklinde tek katlı zarı olan organeldir. Hücre içi enerji metabolizmasında görev alır.
- Sentrozom:** Sentriyol adı verilen ve hücre bölünmesi sırasında iğ ipliklerini oluşturan, hücre çekirdeğine yakın silindirik şekilde kısa borucuklardır.
- Mikrofilament ve Mikrotübüller:** Mikrofilament, ara filament ve mikrotübüller hücre iskeletini oluşturur. Kaslarda kasılıp gevşeme, çekirdek ve organelleri hücre içine sabitleme ve bölünme sırasında kromozomların zıt kutuplara hareket etmesinde rol oynar.

### Cansız Maddeler

Hücre sitoplazmasında farklı büyüklüklerde cansız maddeler bulunur. Hücreye, dış ortamdan alınır ya da metabolik olaylar sonucunda oluşur fakat metabolik işlemlere katılmaz. Cansız maddeler; salgı granülleri, protein taneleri, yağ asitleri, glukojen molekülleri ve fosfolipitlerdir. Glukojen ve protein molekülleri bazı hücrelerde iplik (fibril) şeklinde özelleşerek kümelenir.

### Hücre İçi Sıvısı

Hücre içerisinde, sitoplazmada ve çekirdekte sıvı bulunur. Hücre içinde bulunan sıvıya intrasellüler sıvı denir ve bu da vücudun yaklaşık %40'ını oluşturur.

## B. Hücre Zarı (Plasmalemma)

Hücrenin dış kısmında bulunan, sitoplazmayı saran, hücreye şekil veren, hücreyi dış ortamlardan koruyan, molekülleri özelliklerine göre ayıran, seçici geçirgen zarıdır.

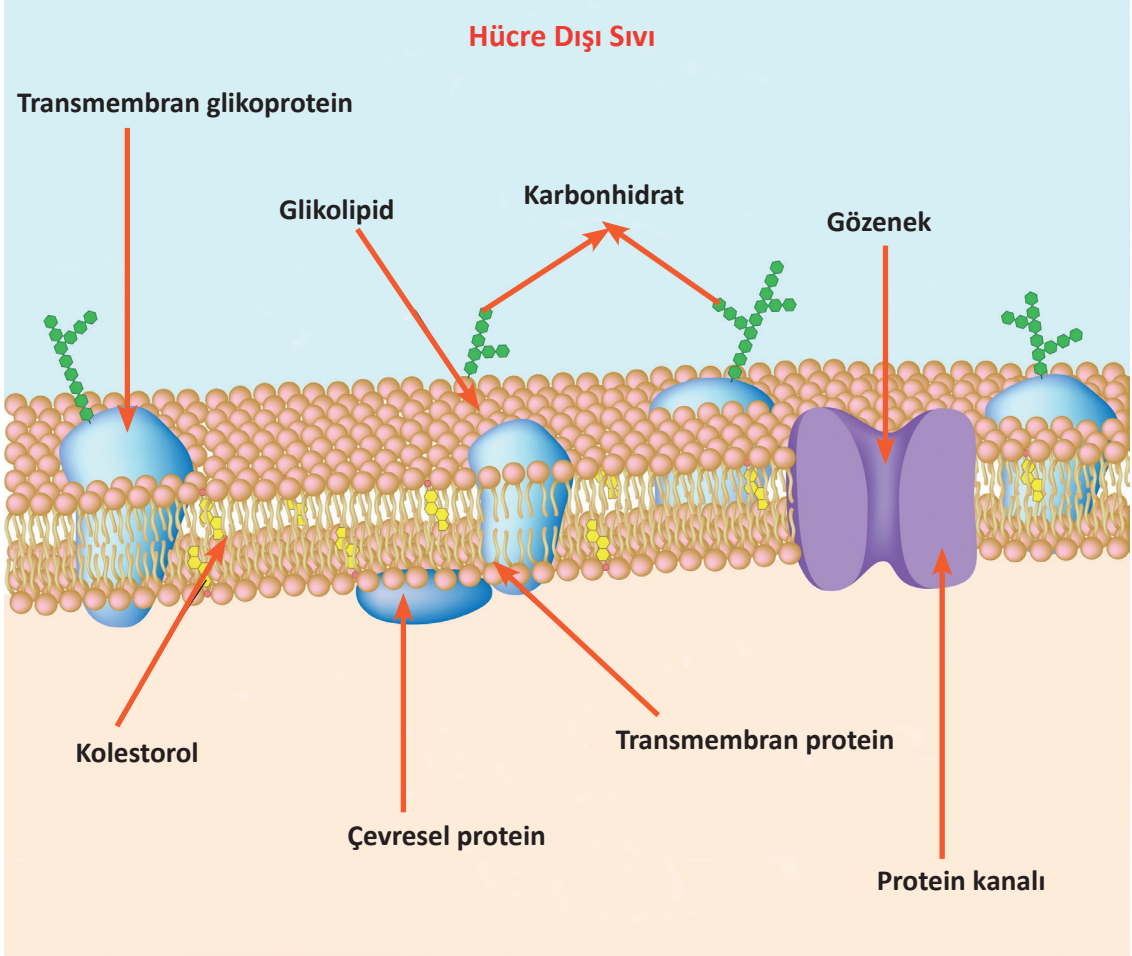
### Hücre Zarının Görevleri

- Hücreyi dış ortamdan ayırır.
- Hücrenin sınırlarını belirler ve bütünlüğünü sağlar.
- Dış ortamla iç ortam arasında madde geçişinin kontrol edilmesini sağlar.



- Seçici geçirgenlik özelliği sayesinde bazı maddelerin giriş çıkışlarını düzenler.
- Lipit yapısında olduğu için yağda eriyen maddeler zardan kolaylıkla geçer.

Görsel 1.8'de hücre zarının yapısı görülmektedir.




Görsel 1.8: Hücre zarının yapısı

Hücre zarından madde geçiş yolları temel olarak iki çeşittir.

- 1. Küçük Moleküllerin Geçişi:** Küçük molekülü maddeler, hücre zarını pasif ve aktif taşıma olmak üzere iki yolla geçer.
- 2. Büyük Moleküllerin Geçişi:** Endositoz ve ekzositoz olmak üzere iki şekilde gerçekleşir.

### C. Çekirdek (Nucleus)

Hücrelerdeki tüm faaliyetleri yönetme ve bölünme merkezidir. Genetik materyal burada bulunur. Organizmanın kalıtsal karakterlerinin döden döle geçmesinde büyük role sahip olan nükleus, hücrenin en önemli kısmıdır. Bazı hücreler, çekirdek bulunmasına rağmen bölünmez (sinir ve kalp kası hücreleri gibi). Bazı hücrelerde birden fazla çekirdek bulunurken (karaciğer ve kalp kası hücreleri gibi), bazı hücreler ise olgunlaştıklarında çekirdeklerini kaybeder (alyuvarlar gibi).

**SIRA SİZDE**

İsimleri verilen hücre organellerinin şekillerini altlarındaki boşluklara çiziniz ve işlevlerini kısaca yazınız.

MİTOKONDİRİ	GOLGİ AYGITI
ENDOPLAZMİK RETİKULUM	LİZOZOM
RİBOZOM	PEREKSİZOM



### 1.2.3. Hücre Bölünmesi ve Çoğalması

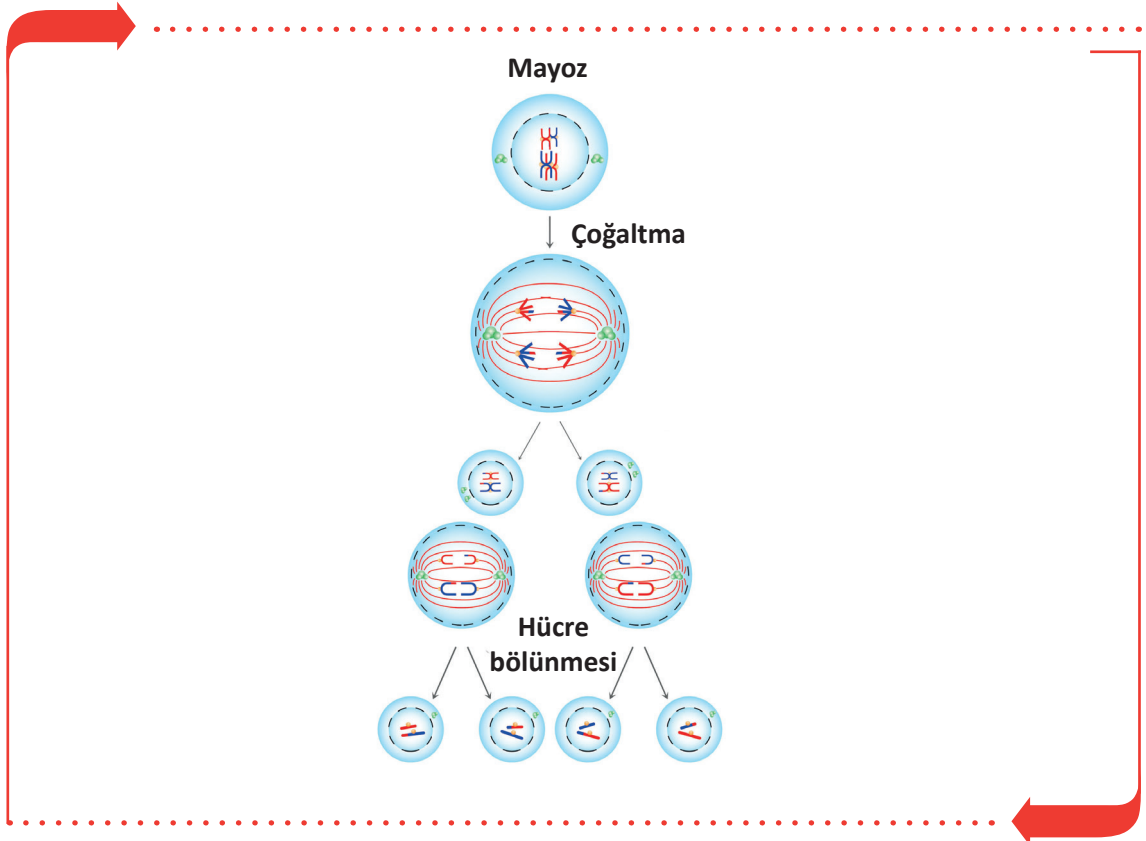
Hücreler belli büyüklüğe ulaştığında bölünerek yeni hücreler oluşturur. İnsan vücudunda kalp kası ve sinir hücreleri dışındaki hücrelerde kısa ya da uzun periyotlarla bölünme görülür. Hücrede çoğalma nükleustan başlar. Her bir hücre nükleusunda 46 kromozom vardır. Kalıtsal özelliklerin hepsini taşıyan cinsiyet kromozomu erkekte XY, kadında XX olarak bulunur. Hücre bölünmesi mayoz ve mitoz olmak üzere iki şekilde gerçekleşir.

#### A. Mayoz Bölünme

**Mayoz bölünme**, Üreme hücrelerinin erkek ve kadın cinsiyet (eşey) hücrelerini (gamet) üretmek amacıyla yapmış oldukları bölünmedir. Bölünme eşey hücre çekirdeğinin kromozomlarında gerçekleşir ve iki evrede oluşur. Çekirdek ve sitoplazma ikişer kez bölünür (Görsel 1.9). Birinci bölünme sonucunda her bir cinsiyet hücresinde kromozom sayısı 46 kromozomdan 23 kromozoma iner. İkinci mayoz bölünme evresinde 23 kromozomlu erkek döl hücresi (sperma) ve 23 kromozomlu kadın yumurta hücresi (ovum) birleşerek 46 kromozomlu ilk vücut hücresini (zigot) oluşturur. Bu şekilde insan nesli devam eder.

#### Mayoz Bölünmenin Özellikleri

- Sadece üreme hücrelerinde görülür.
- Oluşan hücrelerin hepsi de farklı genetik yapıya sahiptir.
- Ergenlikte başlar, canlının üreme dönemi bitene kadar devam eder.
- İki aşamadan oluşur. Çekirdek ve sitoplazma ikişer kez bölünür.
- Kromozom sayısı yarıya iner. Bu da tür içinde kromozom sayısının sabit kalmasını sağlar.



Görsel 1.9: Mayoz bölünme aşamaları

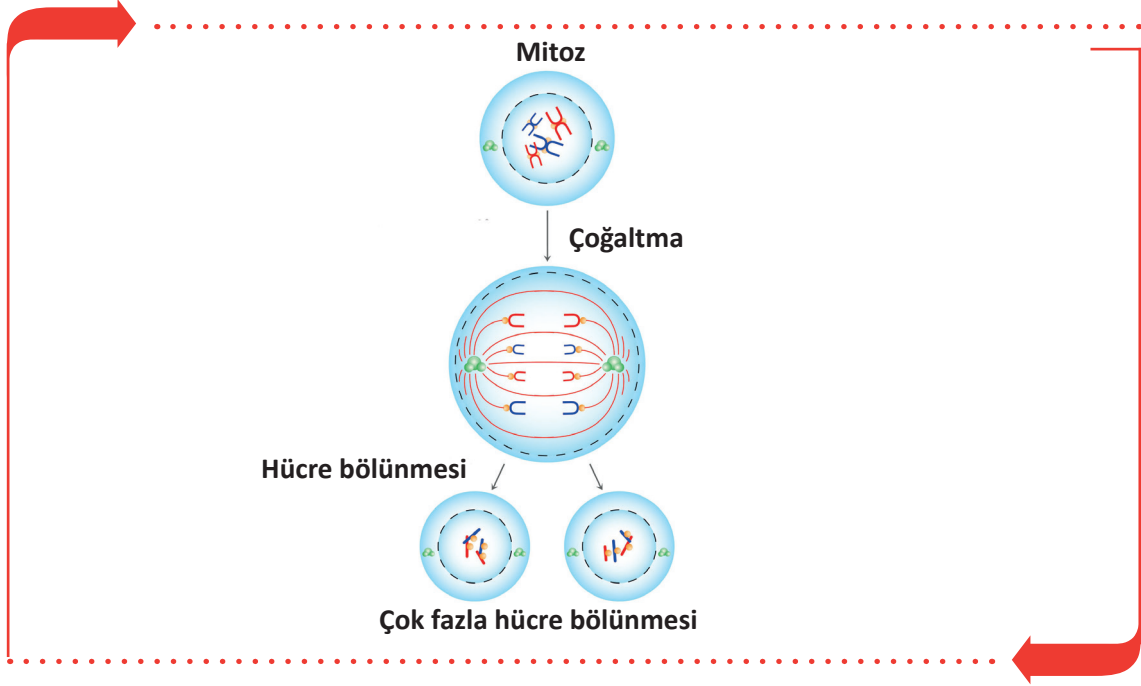


## A. Mitoz Bölünme

Bir hücrenin bölünerek iki yeni hücre oluşturmasına **mitoz** denir. Genler eşleştikten ve her kromozom iki yeni kromotide ayrıldıktan sonra 1-2 saat içinde mitoz bölünme başlar. Mitoz bölünme profaz, metafaz, anafaz ve telefaz olmak üzere dört evrede gerçekleşir (Görsel 1.10).

### Mitoz Bölünmenin Özellikleri

- Alyuvar, sinir ve kas hücreleri hariç bütün vücut hücrelerinde görülür.
- Zigot oluşumu ile görülmeye başlayıp canlının ölümüne kadar sürer.
- Parça değişimi olmadığı için yeni hücreler birbirinin tıpatıp aynısıdır.



Görsel 1.10: Mitoz bölünme aşamaları



## ETKİNLİK

**Etkinlik Adı:** Hücre bölünmesi ürün dosyası hazırlama

**Etkinlik Zamanı:** 30 dakika

**Etkinliğin Amacı:** Mitoz ve Mayoz bölünme bilgilerinin pekiştirilmesi

### Yönerge

- Boş bir A4 kağıdına mayoz bölünmenin aşamalarını çizin ve özelliklerini yazınız.
- Boş bir A4 kağıdına mitoz bölünmenin aşamalarını çizin ve özelliklerini yazınız.
- Hazırlanan iki A4 kağıdını ürün dosyasına yerleştiriniz.

### 1.3. DOKULARIN YAPI VE İŞLEVLERİ

**Doku**, aynı yapıya sahip ve aynı işi yapmak üzere bir araya gelen hücreler ve onları çevreleyen hücreler arası maddeden (matriks) oluşan yapıdır (Görsel 1.11). Yetişkin bir insanda dört ana doku vardır.

#### 1.3.1. Epitel Doku

Salgı ve örtü sistemindeki dokudur. Epitel hücreler birbiri ile sıkı bağlantı hâlinindedir ve epitelyosit adını da alır. Bu dokunun hücreleri arasında kan damarı ve sinir bulunmaz. Vücuttaki organların iç ve dış yüzeylerini sararak dış etkilere korur.

#### 1.3.2. Destek Doku

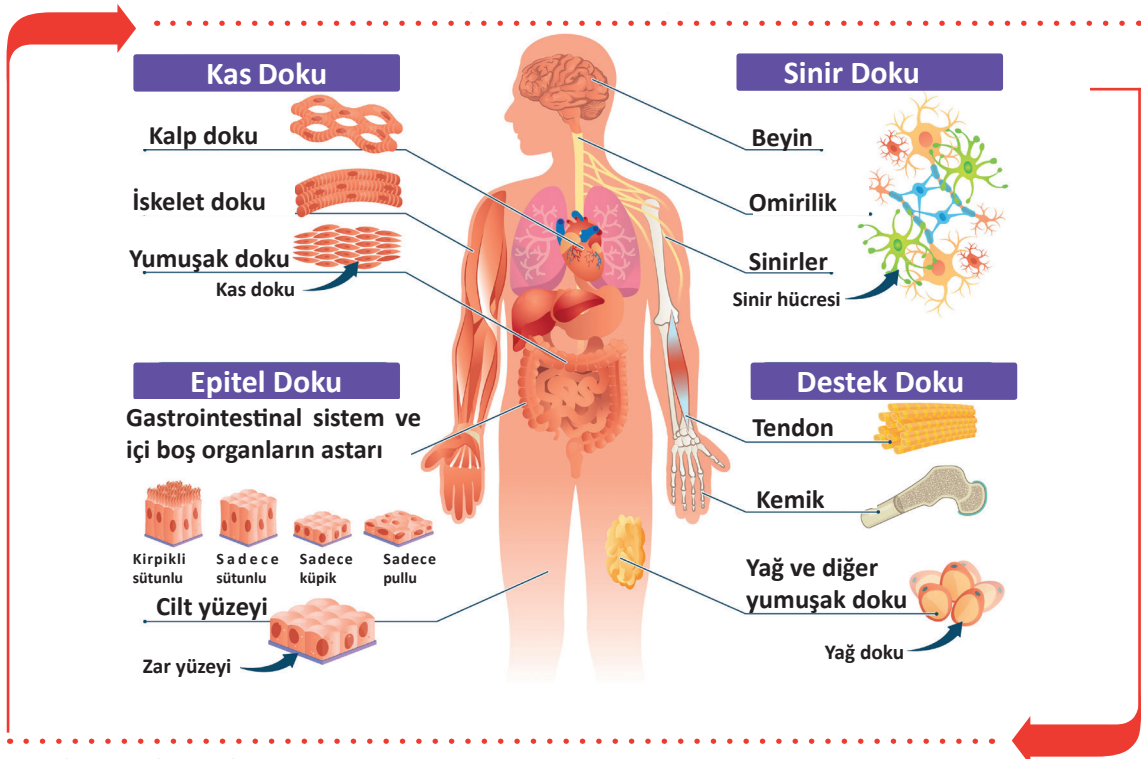
Vücutun şeklinin sağlanması ve korunmasını, hücre ve organların birbirine bağlanmasını sağlayan dokudur. Destek dokunun, destekleme fonksiyonunun yanı sıra metabolizma fonksiyonu da vardır. Vücutta bağ doku (gevşek bağ doku, fibröz bağ doku), yağ doku, kıkırdak doku, kemik ve kan doku olmak üzere beş çeşit destek doku vardır.

#### 1.3.3. Kas Doku

**Kas dokusu**; kasılabilme özelliği gelişmiş ince uzun biçimde ipliksi yapılardır. Bunlara **kas lifleri** denir. Kas lifleri bir araya gelerek kas demetlerini, kas demetleri bir araya gelerek vücuttaki kas yapıyı oluşturur. Kaslar düz kaslar ve çizgili kaslar (iskelet kası, kalp kası) olarak sınıflandırılır.

#### 1.3.4. Sinir Doku

**Sinir doku**, sinir sistemini oluşturan dokudur. Sinir dokusu yapısal olarak iki hücre tipi içerir. Bunlar; nöron adı verilen sinir sisteminin temel hücresi ve destek hücrelerinden oluşan nöroglia hücrelerinden oluşur.



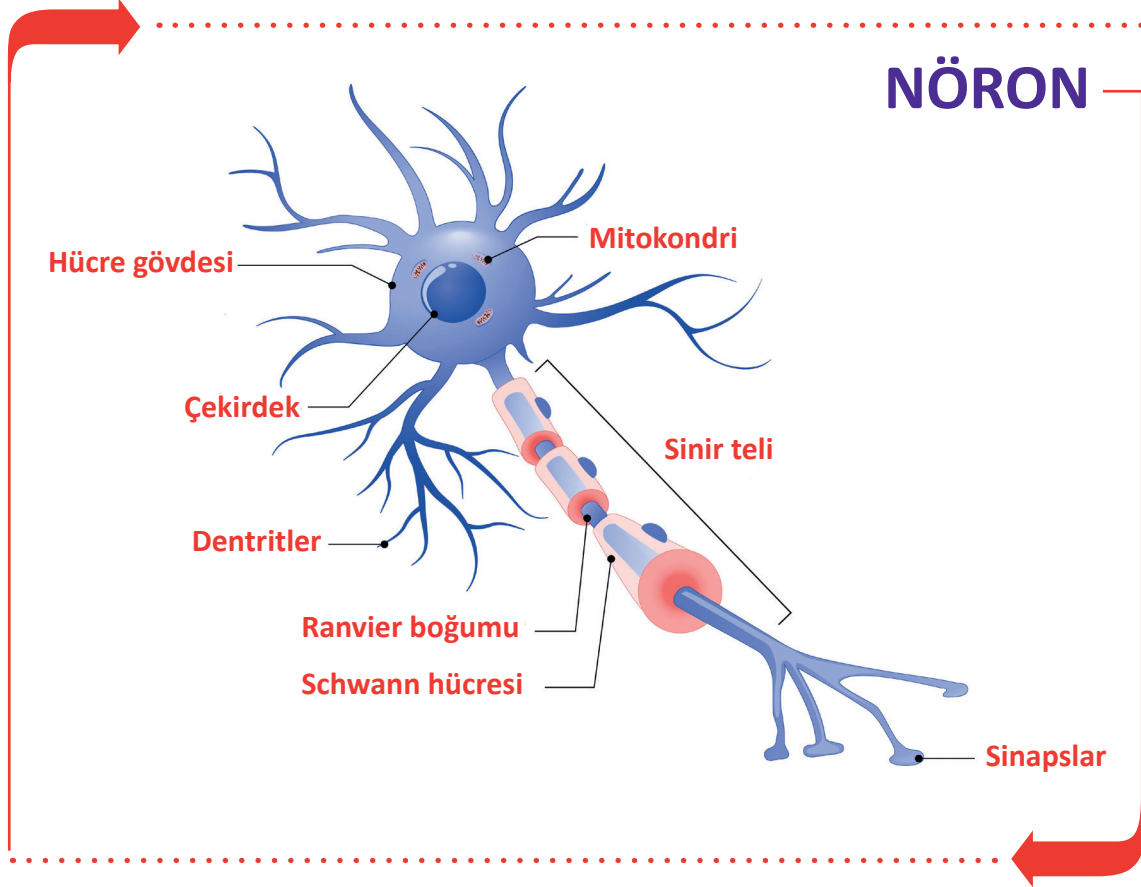
Görsel 1.11: Doku çeşitleri



### 1.3.5. Sinir Hücreleri (Nöron)

**Nöron**, sinir sisteminin temel yapı ve görev birimi olup sinir dokusunun ana hücreleridir (Görsel 1.12).

Bir nöron, hücre gövdesi ile hücre gövdesinden çıkan akson ve dentrit adı verilen uzantılardan oluşur. Nöronlar; uyarıları algılama, bir organizmanın farklı bölümlerine sinyaller gönderme ve cevap verme yeteneği olan ileri derecede farklılaşmış hücrelerdir. Nöronların bölünme yetenekleri yoktur.



Görsel 1.12: Nöronun yapısı

Nöronların gövdesinden çıkan uzantılar dentrit ve akson adını alır.

#### Dentrit

Hücre gövdesinden çıkan kısa uzantılara **dentrit** denir. Dentritler hücreden çıktıktan sonra hücre gövdesi etrafında dallara ayrılarak sonlanır. Dentritler çevreden gelen uyarıları hücre gövdesine iletir.

#### Akson (Sinir Teli)

Hücre gövdesinden çıkan, uyarıları hedef hücreye ulaştıran uzun, düz ve tek uzantıdır. Aksonun uzunluğu nöronun fonksiyonuna göre birkaç mikron veya bir metre kadar olabilir. Nöronlarda transmitter denen kimyasal haberciler bulunur. Aksonlar, bir sinir hücresinin dentritine veya diğer bir vücut hücresine uzanarak sonlanır. Dentritler aracılığıyla iletilen uyarıya uygun duyu ve motor cevap akson aracılığı ile diğer nöron veya vücut hücrelerine iletilir.

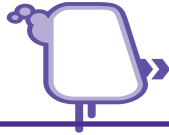### 1.3.6. Zarlar

Organların ve vücut boşluklarının yüzeylerini tabaka şeklinde kaplayan ince örtüdür. Bu zarlar epitel veya bağ doku kaynaklı olabilir. Zarların üç çeşidi vardır.

**a. Mukoz Zarlar:** Boşluğu olan organların iç duvarını örten zardır. Yapılarında örtü epiteli veya bağ doku hücreleri bulunur. Kendine özgü salgılarına **mukus** denir. Sindirim, boşaltım, solunum ve üriner sisteme ait organların iç yüzeylerinde bulunur.

**b. Seröz Zarlar:** Dış ortamla bağlantısı olmayan vücut boşluklarının iç yüzeyini ve boşluklardaki organların dış yüzeylerini örten zardır. Seröz zarların yüzeyi, üzerini örttüğü organların kayganlığını ve hareketini sağlamak amacıyla ıslak ve nemlidir.

**c. Synovial Zarlar:** Bağ doku ve yağ doku hücreleri bulunan zardır. Oynar eklem boşluklarının iç yüzeyini sarar. Snovyal sıvı denilen yapışkan ve kaygan özellikte eklem sıvısı salgılar. Bu sıvı eklemlerde sürtünmeyi önleyerek eklem hareketini kolaylaştırır.



### SIRA SİZDE

►►► Anatomî terimleri ile ilgili aşağıda verilen tanımları sütunun önündeki verilen boşluğa, terimler sütunundan uygun olan harfi yazarak eşleştiriniz.

TANIMLAR		TERİMLER
1	Vücut yapısını oluşturan organların işlevlerini inceler.	a Sitoplazma
2	Vücut yapılarını belli bölgelere ayırarak inceleyen anatomi dalıdır.	b Fizyoloji
3	Vücudu alt ve üst olarak ikiye bölen düzlemdir.	c Mayoz bölünme
4	Hücrede saydam görünümlü, yumurta akı kıvamında oluşumdur.	ç Transvers düzlem
5	Eşey hücrelerin çekirdeğinde meydana gelen bölünmedir.	d Lizozom
6	Kasılabilme özelliği gelişmiş ince uzun biçimde iplikli yapılardır.	e Bölgesel anatomi
7	Çevreden gelen uyarıları alıp hücre gövdesine ileten yapıdır.	f Aksan
		g Kas doku
		ğ Dentrit



## ÖLÇME VE DEĞERLENDİRME



Süre: 40 Dakika



Aşağıdaki soruları dikkatlice okuyunuz ve doğru seçeneği işaretleyiniz.

- |   |  |
|---|--|
| <p>1. İnsan vücudunun normal şeklini, yapısını, organları ve organlar arasındaki ilişkileri inceleyen bilim dalı aşağıdakilerden hangisidir?</p> <p>A) Anatomi<br/>B) Biyoloji<br/>C) Fizyoloji<br/>D) Histoloji<br/>E) Sitoloji</p> <p>2. İnsanın döllenmeden ölüme kadar geçen evrelerini ve gelişimini inceleyen anatomi hangisidir?</p> <p>A) Gelişimsel<br/>B) Komperatif<br/>C) Makroskobik<br/>D) Mikroskobik<br/>E) Sistematik</p> <p>3. Doku yapılarını inceleyen anatomi dalı aşağıdakilerden hangisidir?</p> <p>A) Biyokimya<br/>B) Deontoloji<br/>C) Fizyoloji<br/>D) Histoloji<br/>E) Sitoloji</p> <p>4. Vücudun ortasından geçerek vücudu sağ ve sol olmak üzere iki parçaya ayıran düzlem aşağıdakilerden hangisidir?</p> <p>A) Axis Verticalis<br/>B) Axis Transversalis<br/>C) Frontal düzlem<br/>D) Median düzlem<br/>E) Transvers düzlem</p> | <p>5. Aşağıdaki organlardan hangisi göğüs boşluğunda yer alır?</p> <p>A) Bağırsak<br/>B) Göz<br/>C) Kalp<br/>D) Mesane<br/>E) Pankreas</p> <p>6. Aşağıdakilerden hangisi vücudumuzu oluşturan <u>en küçük</u> yapı birimidir?</p> <p>A) Doku<br/>B) Hücre<br/>C) Organ<br/>D) Organizma<br/>E) Sistem</p> <p>7. Aşağıdakilerden hangisi hücrede solunumu sağlayan ve enerji sağlayan organeldir?</p> <p>A) Endoplazmik retikulum (ER)<br/>B) Golgi cisimciği<br/>C) Mitokondri<br/>D) Nücleus<br/>E) Lizozom</p> <p>8. Aşağıdaki faaliyetlerden hangisi hücreyi iki yeni hücreye ayırır?</p> <p>A) Dejenerasyon<br/>B) Fagositoz<br/>C) Rejenerasyon<br/>D) Mitoz<br/>E) Mayoz</p> |
|---|--|





9. Cinsiyet hücrelerinde (spermatozit-ovum) kaç kromozom bulunur?

- A) 4
- B) 8
- C) 23
- D) 46
- E) 84

10. Aşağıdakilerden hangisi salgı ve örtü sistemindeki dokudur?

- A) Epitel
- B) Destek
- C) Kas
- D) Kemik
- E) Sinir

11. Kalıtsal karakterlerin hücreden hücreye aktarılmasında görevli yapı aşağıdakilerden hangisidir?

- A) Hücre zarı
- B) Endoplazmik retikulum
- C) Nücleus
- D) Sentrozom
- E) Silia

12. Kalp, akciğerler, aort, büyük damarlar, yemek ve soluk borusu hangi vücut boşluğunda yer almaktadır?

- A) Göğüs
- B) Kafatası
- C) Karın
- D) Leğen
- E) Omurga

13. Hücrelerdeki çeşitli organellerde gerçekleşen metabolik olaylarda ATP üretimini gerçekleştiren ve hücre solunumunu sağlayan organel aşağıdakilerden hangisidir?

- A) Endoplazmik retikulum
- B) Golgi Aygıtı
- C) Lizozom
- D) Mitokondri
- E) Ribozom

14. Oynar eklem boşluklarının iç yüzeyini saran, eklem hareketlerini kolaylaştırmak için yapışkan ve kaygan özellikte eklem sıvısı salgılayan zar aşağıdakilerden hangisidir?

- A) Endoplazmik
- B) Mukoz
- C) Stoplazmik
- D) Snovyal
- E) Sinir

15. Aşağıdaki bilgilerden hangisi **yanlıştır**?

- A) Dentritler çevreden gelen uyarıları hücre gövdesine iletirler.
- B) Kalp doku düz kaslardan oluşmuştur.
- C) Kas doku kasılabilme özelliği gelişmiş ince uzun biçimde iplikli yapılardır.
- D) Nöronların bölünme yetenekleri yoktur.
- E) Sinir doku yenilenebilir bir dokudur.

**TEST BİTTİ.**

**CEVAPLARINIZI KONTROL EDİNİZ.**

# HAREKET SİSTEMLERİ

## 2. ÖĞRENME BİRİMİ



### ÖĞRENME BİRİMİ KONULARI

- 2.1. KEMİK YAPI
- 2.2. BAŞ KEMİKLERİ
- 2.3. GÖVDE KEMİKLERİ
- 2.4. ÜST EKSTREMİTE KEMİKLERİ
- 2.5. ALT EKSTREMİTE KEMİKLERİ
- 2.6. EKLEMLER
- 2.7. VÜCUTTAKİ KASLAR

### Hazırlık Çalışmaları

1. İnsan vücudunu inceleyen bilim dalları nelerdir? Sınıf ortamında tartışınız.
2. Büyük yapıları oluşturan küçük parçacıklar ile ilgili etrafınızdan örnekler veriniz.

### NELER ÖĞRENECEKSİNİZ?

Kemik yapısı, baş kemiklerini, gövde kemiklerini  
Üst ve alt ekstremitte kemiklerini  
Eklemleri  
Vücuttaki kasların yapı ve işlevlerini

### TEMEL KAVRAMLAR

alt ekstremitte kemikleri, baş kemikleri, eklem, göğüs kafesi, iskelet, kas, kemik, kemikleşme, kemik tipleri, kemik çeşitleri, kemik yapı, omurga, üst ekstremitte kemikleri, yenidoğan kafatası



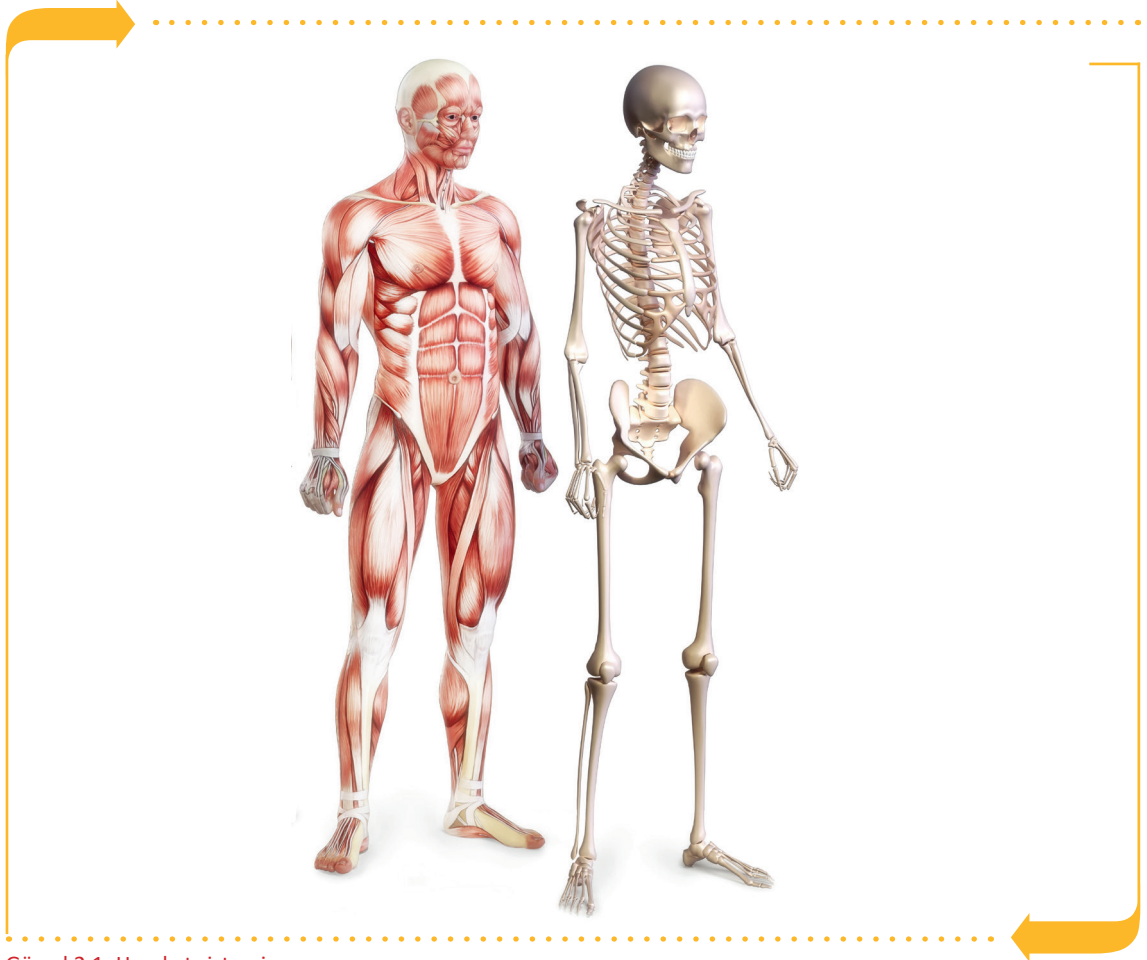## 2.1. KEMİK YAPI

**Hareket sistemi (Sistema Locomotorium);** vücutta bulunan yoğun, sert ve yumuşak doku elemanlarından oluşan, vücuda belli bir şekil veren, hareket etmeyi ve yer değiştirmeyi sağlayan bir sistemdir. Genel olarak kemiklerden oluşan iskelet sistemi, bu kemikleri bir arada tutmaya yarayan, hareket etmeyi sağlayan eklemler ve kas sisteminden oluşur. (Görsel 2.1).

### 2.1.1. Kemik Tipleri

Kemikler, insan vücudunda bir bütün hâlinde iskeleti (skeletum) oluşturur. Kemik doku, hücrelerden ve hücreler arası maddelerden oluşur. Hücreler arası maddeler; organik maddeler (kollagen, glikoproteinler vb.) ve inorganik bileşiklerden (kalsiyum fosfat, kalsiyum karbonat vb.) oluşur.

Kemik doku, iskelet yapıya mekanik destek sağlar. Kemik üzerine tutunan kas, tendonlar gibi yumuşak dokular ve eklemler ile hareketi sağlar. Kafa içi ve göğüs boşluğunda bulunan iç organları dış etkenlere karşı korur. Kemik iliği boşluklarında, kan hücrelerinin yapımında ve kalsiyum, fosfor gibi minerallerin depo edilmesinde görev alır. Kemik dokuda osteoblast hücreler kemik yapımından, osteoklast hücreler kemik yıkımından sorumlu hücrelerdir.



Görsel 2.1: Hareket sistemi



Kemikler şekillerine göre beş gruba ayrılır (Görsel 2.2).

#### a. Uzun Kemikler (Ossa Longum)

Uzunlukları genişlik ve kalınlığından fazla olan, silindirik biçiminde kemiklerdir. Bu kemikler ağırlık taşımalarının yanı sıra hareket esnasında kaslar için kaldıraç görevi de yapar. Uzun kemiklerin uç kısımlarına **epifiz**, gövde kısmına **diáfiz** denir. İskeletin üst yan (kol ön kol kemiği) ve alt yan kemikleri (uyluk, kaval, kamış) bu gruba girer.

#### b. Kısa Kemikler (Ossa Brevia)

Uzunluğu, genişliği ve kalınlığı hemen hemen birbirine yakın olan kemiklerdir. El, ayak bileği ve tarak kemikleri bu grupta yer alır.

#### c. Yassı Kemikler (Ossa Plana)

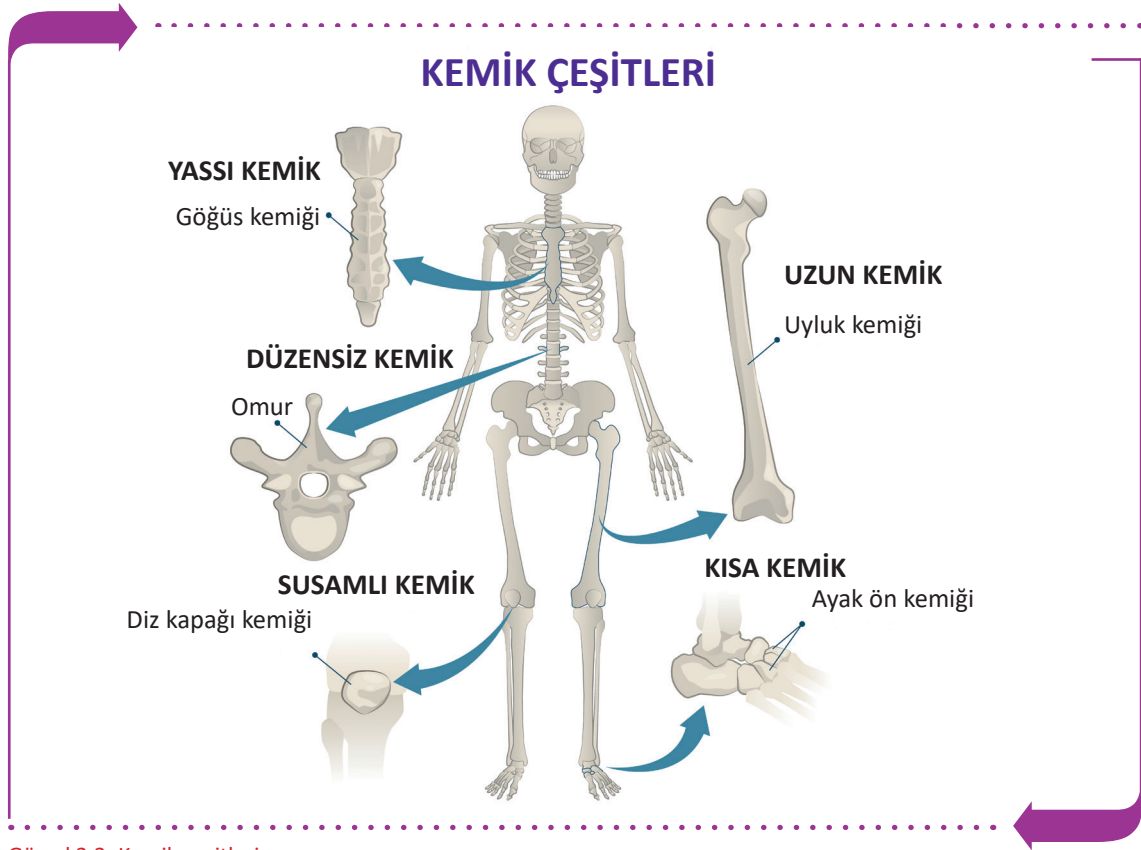Yassı ve düz şekilde olan kemiklerdir. Kafatası kemikleri (alın kemiği, duvar ve şakak), gövde kemikleri (kavurga, kürek, göğüs tahtası ve leğen) bu grupta yer alır.

#### ç. Düzensiz Kemikler (Ossa Irregulare)

Vücuttaki diğer kemiklere ve birbirine benzemeyen kemiklerdir. Bu kemikler baskılara dayanabilen sağlam kemiklerdir. Omurlar, elmacık, alt çene, üst çene, dil, temel, kalbur kemiği vb. bu grupta yer alır.

#### d. Susamsı Kemikler (Ossa Sesamoidea)

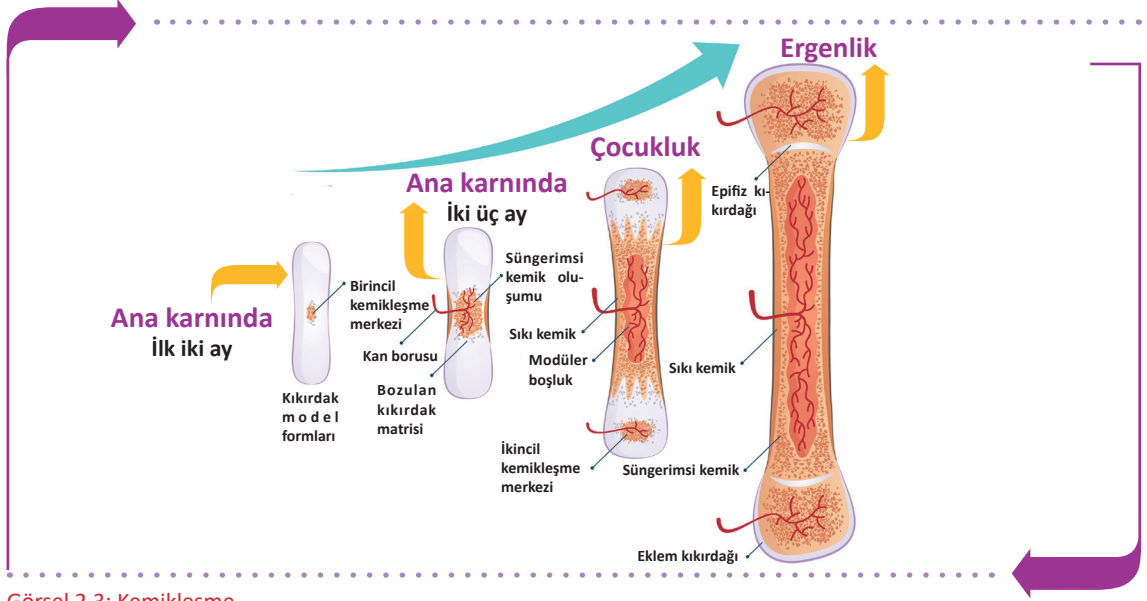
Bazı tendonlar ile kasları kemiklere bağlayan ve eklemin hareketini düzenleyen küçük kemiklerdir. Örneğin diz kapağı kemiği (patella).



Görsel 2.2: Kemik çeşitleri

## 2.1.2. Kemikleşme

Doğumdan sonra bağ doku veya kıkırdak dokunun kemiğe dönüşmesine **kemikleşme (ossification)** denir. Kemikleşme anne karnındaki 2-3 aylık dönemde başlar ve 20-25 yaşlarında yavaşlayarak tamamlanır (Görsel 2.3). Erişkin bir insanda tüm kemikler vücut ağırlığının yaklaşık %15'i kadar olup toplam ağırlığı 5-6 kg kadardır.



Görsel 2.3: Kemikleşme

Kemikleşme iki şekilde oluşur.

### a. Bağ Dokudan Kemikleşme

Bu tür kemikleşmeye intramembranöz kemikleşme adı verilir. Bağ doku kıkırdak dokuya dönüşmeden doğrudan kemikleşir. Köprücük kemiğinde ve çocuklarda bingıldakların kemikleşmesi bu şekilde olur.

### b. Kıkırdaktan Kemikleşme

Kıkırdak yapının kemikleşmesiyle olur. Bağ doku yapısında olan kemik taslağı önce kıkırdak doku sonra da kemik doku şekline dönüşür. Uzun ve kısa kemikler bu yolla oluşur.

Büyüme döneminde tüm kemikler düzenli bir sıra ile kemikleşir. Her kemiğin kemikleşmesinin tamamlandığı normal yaş bilinir. Kemik yaşı, iskelet röntgeninin çekilip kemikleşmesi tamamlanan kemiklerin tespit edilmesiyle belirlenebilir.

Büyüme çağında kemik gelişiminin zamanında ve sağlıklı olması, yetişkinlerde ise kemik sağlığının korunması için yeterli ve dengeli beslenmek gereklidir. Kemik dokunun büyük bir bölümünü oluşturan inorganik maddeler kemiğe sertlik verir. Organik maddeler ise esneklik kazandırır.

### Kemik Gelişimi İçin Gerekli Faktörler

- Yeterli miktarda kalsiyum, fosfor gibi minerallerden zengin besinler tüketilmelidir. Yetersiz alınmaları durumunda kemikler kolay kırılabilir.
- A vitamini kemik yapan hücre ve kemik yıkan hücre faaliyetlerini dengeler. Eksikliğinde çocuğun boyu kısa olur.
- D vitamini kemik gelişimi için çok önemlidir. Vücuda alınan kalsiyum (Ca) ve fosforun (P) bağırsaklardan emilimini ve kemiklerde çökmesini sağlar. Kişi, besinlerle yeterince kalsiyum ve fosfor alsa dahi D vitamini yetersizliği varsa emilim gerçekleşmez.

- C vitamini kemiğin yapısındaki kollagen liflerin yapımında etkili olup eksikliğinde kemik yapımı ve kırıklarda kemiğin iyileşmesi gecikir. Kemik yapımı üzerinde bazı hormonların da etkisi vardır.

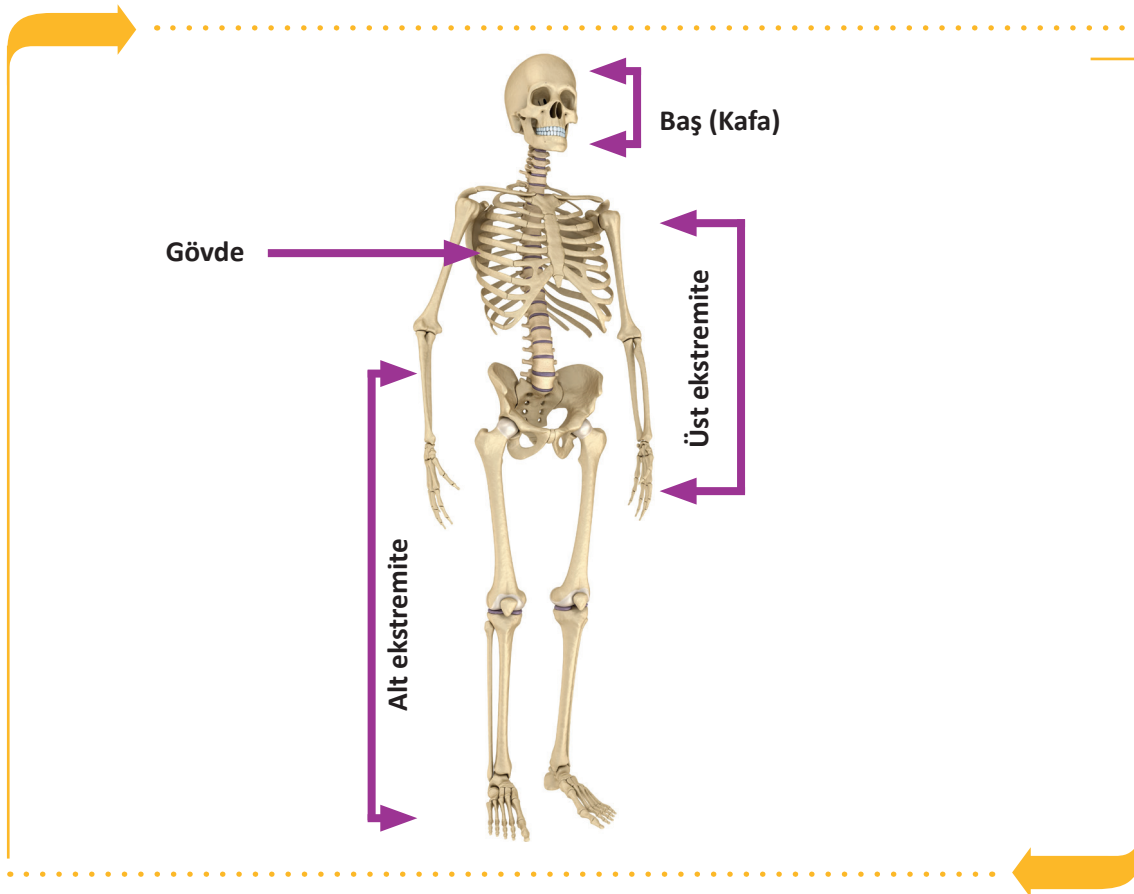
### 2.1.3. İskelet

Kemiklerin eklemler aracılığıyla bir araya gelmesi sonucu oluşan kemik çatıya **iskelet** denir. Yenidoğan iskeletinde 270 kemik, yetişkin iskeletinde ise bazı kemiklerin birbirine kaynaşması sonucu 206 kemik bulunur (Görsel 2.4).

Vücudun bölgelerine göre kemik sayıları Tablo 2.1'de gösterilmiştir.

Tablo 2.1: Vücudun Bölümlerine Göre Kemik Sayıları

VÜCUDUN BÖLÜMLERİ	KEMİK SAYILARI
Baş iskeleti	22 adet
Gövde iskeleti	51 adet
Üst ekstremité iskeleti	64 adet
Alt ekstremité iskeleti	62 adet
Kulak kemikleri ve dil kemiği	7 adet



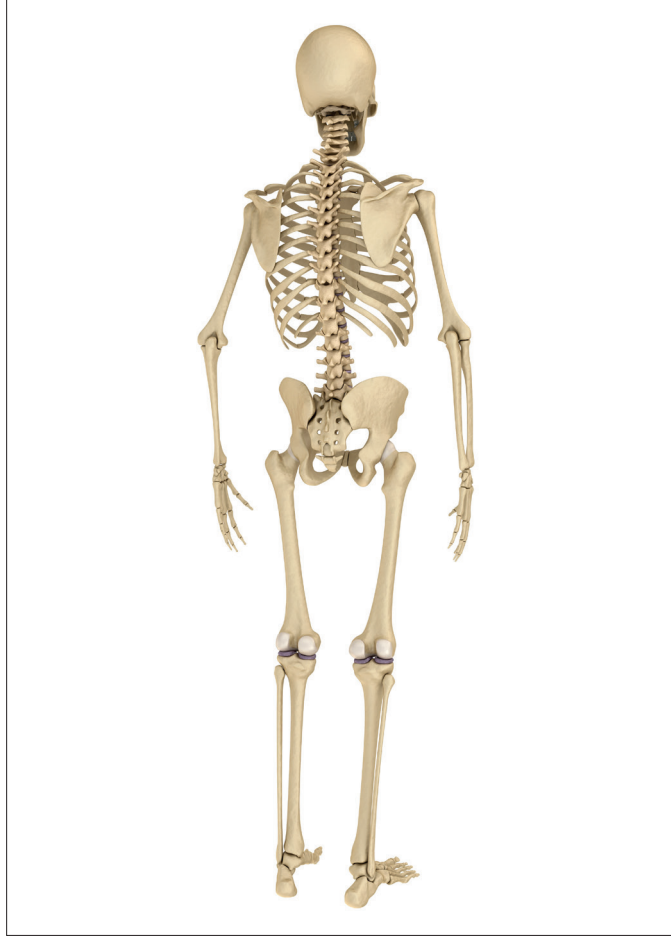Görsel 2.4: İskeletin bölümleri



## SIRA SİZDE



A. Aşağıda verilen şekilde iskelet sisteminin bölümlerini ve kemik çeşitlerini gösteriniz.



B. Aşağıdaki boşluklara kemik çeşitlerinin isimlerini yazarak şekillerini çiziniz.

.....	.....	.....	.....	.....



## 2.2. BAŞ KEMİKLERİ

Baş (kafa) iskeletinin tümüne cranium denir. Kafatası kemikleri (neurocranium) ve yüz kemikleri (viscerocranium) olarak ikiye ayrılır. Kafa bölgesinde kafa kemiklerinden sayılmayan 7 kemik daha vardır. Bunlar kulaklardaki üç çift kemikçik (çekiç, örs ve üzengi) ile kafanın tabanında yer alan dil kemiğidir. Dil kemiği hiçbir kemikle eklem yapmaz.

### 2.2.1. Kafatası Kemikleri (Neurocranium)

Beyni çevreleyen ve koruyan kemiklerdir. 4'ü tek ve 2'si çift olmak üzere toplam 8 tane kemik vardır. Kafa kemiklerine yukarıdan bakıldığında görülen kısma **kafa kubbesi (calvaria)** denir. Kafa kemikleri birbirine sutura denen dikişe benzeyen eklemler sayesinde sıkıca birleşmişlerdir.

#### Kafatasında Bulunan Kemikler

##### a. Alın Kemiği (Os Frontale)

Kafanın alın bölgesini oluşturur. Frontal kemik doğumda iki parça hâlinindedir. Kemik gelişimi ile beraber bu iki kemik birleşir tek parça halini alır.

##### b. Arka kafa Kemiği (Os Occipitale)

Kafatasının arka kısmını oluşturur. Oldukça güçlü bir yapıda olup yassı ve tek kemiktir. Kafatası boşluğunun omurga kanalı ile bağlantısını sağlayan büyük kemik ile eklem yapar.

##### c. Temel Kemik (Os Sfenoidale)

Kafanın tabanında arka kafa ve şakak kemiğinin önünde yer alır. Büyük kafa kemikleri ve bazı yüz kemikleri ile eklem yapar. Diğer kemiklerden ayrıldığında tek başına yarasayı anımsatır.

##### ç. Kalbur Kemik (Os Etmoldale)

Kafa tabanının ve temel kemiğin önünde yer alır. Burun bölgesinin üst kısmını ve göz çukurlarının (orbita) iç yan duvarlarını oluşturur.

##### d. Duvar Kemik (Os Pariatale)

Kafatasının üst yan duvarını oluşturur ve iki tanedir. İki duvar kemiği kafanın üst bölümünde orta hatta sutura sagittalis aracılığıyla eklem yapar.

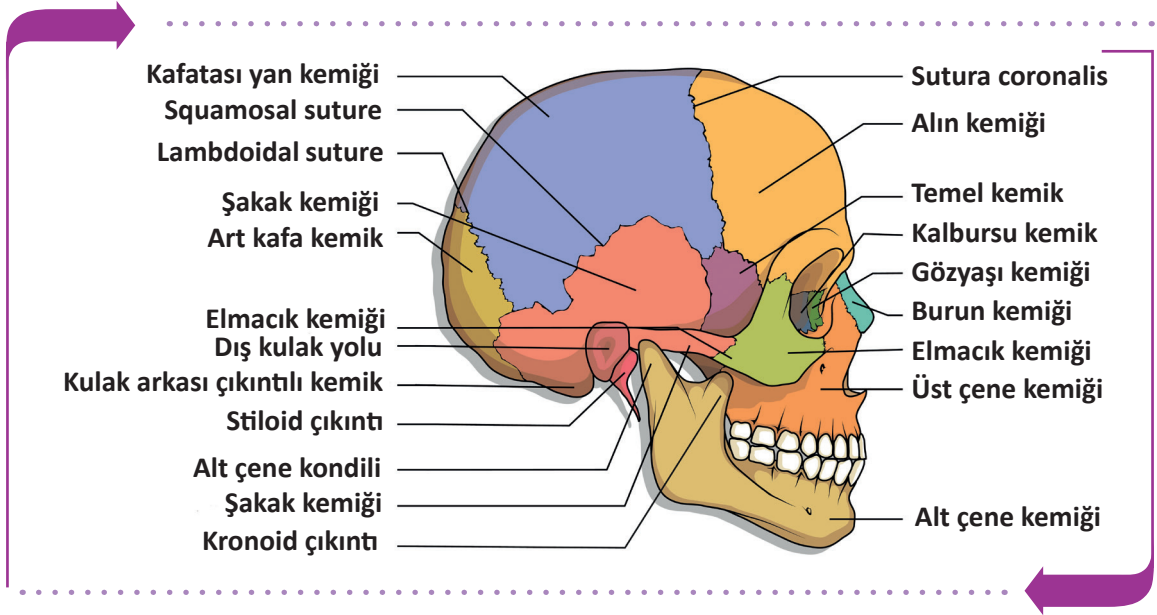
##### e. Şakak Kemiği (Os Temporale)

Kulakların ön üst bölümünde yer alır ve iki adettir. İçinden birçok damar ve sinir yapısı geçen, işitme ve denge organını barındıran, orta kulak boşluğunun ve kulak kemikçiklerinin yer aldığı kafatası kemiğidir.

İnsan kafatasını oluşturan kemikler birbirleri ile testere ağzına benzeyen kemik uçlarının iç içe girdiği bir eklem yapar. Bu oynamaz eklemlere **sutura** denir (Tablo 2.2).

Tablo 2.2: Kemikler Arasında Bulunan Önemli Suturalar

Sutura Adı	Yeri
Sutura Coronalis	Alın kemiğinin arka kenarı ile iki duvar kemiğinin ön kenarı arasında enine uzanan suturadır. Üç kemiğin kesiştiği yere bregma noktası denir.
Sutura Sagittalis	İki duvar kemik arasında sagittal düzlemde uzanan suturadır.
Sutura Lambdoidea	Arka kafa kemiği ile iki duvar kemiğinin arka kenarı arasındaki suturadır. Üç kemiğin kesiştiği yere lambda noktası denir.



Görsel 2.5: Kafatası, yüz kemikleri ve suturalar

### 2.2.2. Yüz Kemikleri (Viscerocranium)

Kafanın ağız ve burun boşluklarını çevreleyen kısımdır. Bu bölgede 14 kemik bulunur.

#### a. Alt Çene Kemiği (Os Mandibula)

Kafa iskeletinin en büyük, en kuvvetli ve tek hareketli kemiğidir. Şakak kemiği ile alt çene eklemine oluşturan yapıda dişler yer alır.

#### b. Sapan Kemiği (Os Vomer)

Burun bölümünün arka alt kısmını oluşturur.

#### c. Üst Çene Kemiği (Os Maxilla)

Ağız boşluğu tavanının büyük bölümü ile göz çukurunun alt kısmını oluşturur ve 2 adettir. Gövdesinde sinüsler vardır. Üst çene dişleri burada yer alır.

#### ç. Elmacık Kemiği (Os Zygomaticum)

Göz çukurunun alt dış bölümünde yer alır ve 2 adettir. Yüz iskeletinin yanak çıkıntısını oluşturur. Dayanıklı ve sağlam bir kemiktir.

#### d. Burun Kemiği (Os Nasale)

Burun sırtının arka bölümünü oluşturur ve 2 adettir. Burun sırtında orta çizgi üzerinde bu iki kemik birleşir.

#### e. Gözyaşı Kemiği (Os Lacrimale)

Göz çukuru iç duvarının yapısına ve burun boşluğunun yan duvarına katılan bir çift kemiktir. Yüz kemiklerinin en küçüğü ve en incesidir. Göz çukuruna bakan yüz üzerinde göz yaşı kesesinin bulunduğu küçük bir kanal vardır. Bu kanal göz yaşını burun boşluğuna götürür.

#### f. Damak Kemiği (Os Palatinum)

Üst çene kemiği ile beraber ağız boşluğunun tavanını oluşturur ve iki adettir.

#### g. Alt Burun Konkası (Concha Nasalis Inferior)

Burun boşluğunun dış yan duvarında bulunur ve iki adettir.



Yüz ve kafatası bölgesinin bazı kemiklerinin iç yüzlerinde içi hava dolu boşluk ve çukurlardan oluşan sinüsler bulunur. Yüz kemikleri üzerinde etmoid, maksilla, sfenoid ve frontal kemiklerde dört çift hava boşluğu bulunur. Bunlara **paranasal sinüsler** adı verilir (Görsel 2.6). Bu sinüsler bir oluk aracılığıyla burun boşluğuna açılır ve bulunduğu kemiğin adını alır. Paranasal sinüslerin iç duvarları bağ doku, epitel doku ve mukoz zar ile kaplıdır. Bu bölgeleri ilgilendiren enfeksiyonlarda (grip, rinit) sinüsler iltihaplanır ve sinüzit denilen rahatsızlık gelişir.

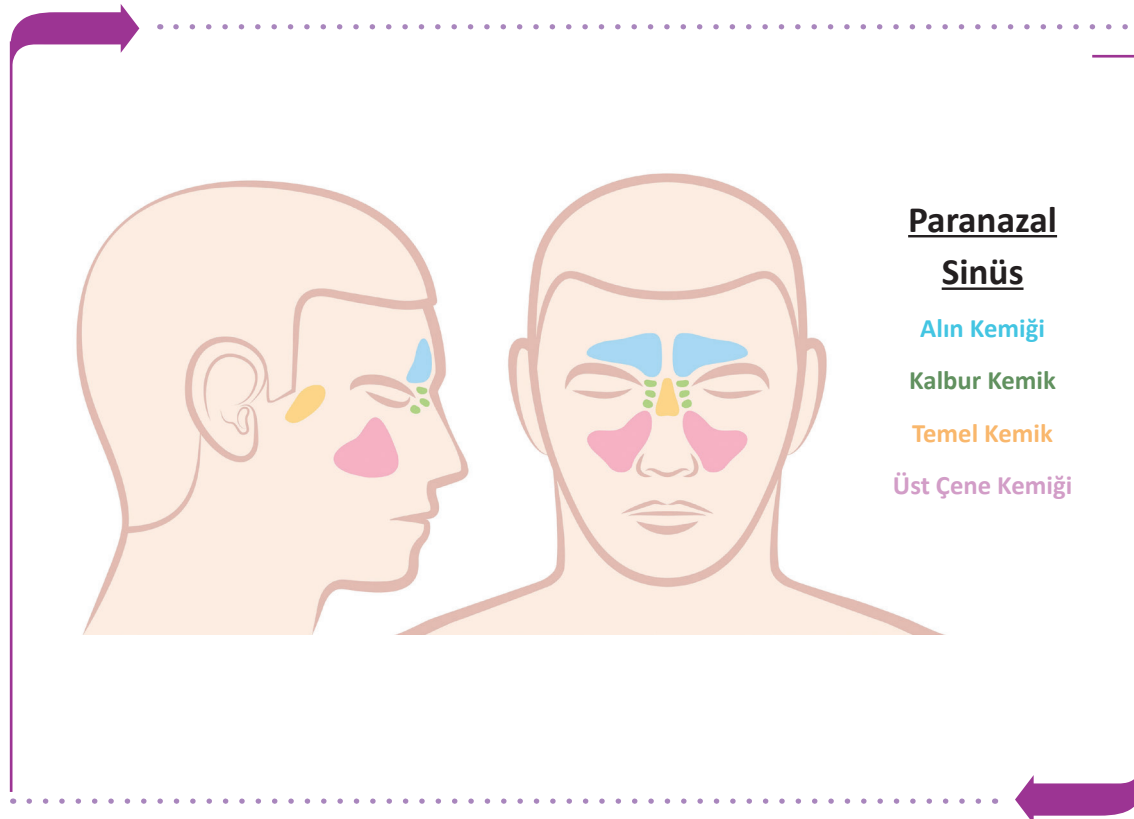
### Paranasal Sinüslerin Görevleri

- Sesin tınısını ayarlamak
- Beyin dokusunu dış etkilerden korumak
- Kafatası kemiklerinin ağırlığını azaltmak

Paranasal sinüsler, bulunduğu kemikler ve kemik sayıları Tablo 2.3'te verilmiştir.

Tablo 2.3: Paranasal Sinüsler ve Bulunduğu Kemikler

Paranasal Sinüs	Bulunduğu Kemik	Kemik Sayısı
Sinus frontalis	Alın kemiği	2 adet
Sinus sphenoidalis	Temel kemik	2 adet
Sinüs ethmoidalis	Kalbur kemik	2 adet
Sinüs maxillaris	Üst çene kemiği	2 adet



Görsel 2.6: Paranasal sinüsler

### 2.2.3. Yenidoğan Kafatası

Kemikler arasındaki bağlantı, gevşek bağ doku ile sağlanır. Yenidoğanda kafa kemiklerinin köşelerine doğru kemikleşmemiş alanlar vardır. Bu kemikleşmesini tamamlamamış zarsı ve yumuşak alanlara **bingıldak (fonticulus-fontanel)** denir (Görsel 2.7).

Bingıldaklar, kafatasının beyin ile uyumlu olarak büyümesini sağlar. Bingıldakların durumu çocukların kemik gelişimi hakkında bilgi verir. Bingıldak en geç 2,5 yaşına kadar kemikleşmesini tamamlar. Erken kapanması durumunda beyin gelişimi sağlıklı olmaz.

Yenidoğan kafatasında altı adet bingıldak (fonticulus) bulunur.

#### a. Majör-Büyük Bingıldak (Fonticulus Anterior)

Kafa kubbesinin ön kısmında sutura sagittalis ile sutura coronalisin kesiştiği bregma noktasındadır. En büyük ve en geç kapanan bingıldaktır. Eşkenar dörtgen şeklindedir. Genellikle 18. aya kadar kapanır.

#### b. Minör- Küçük Bingıldak (Fonticulus Posterior)

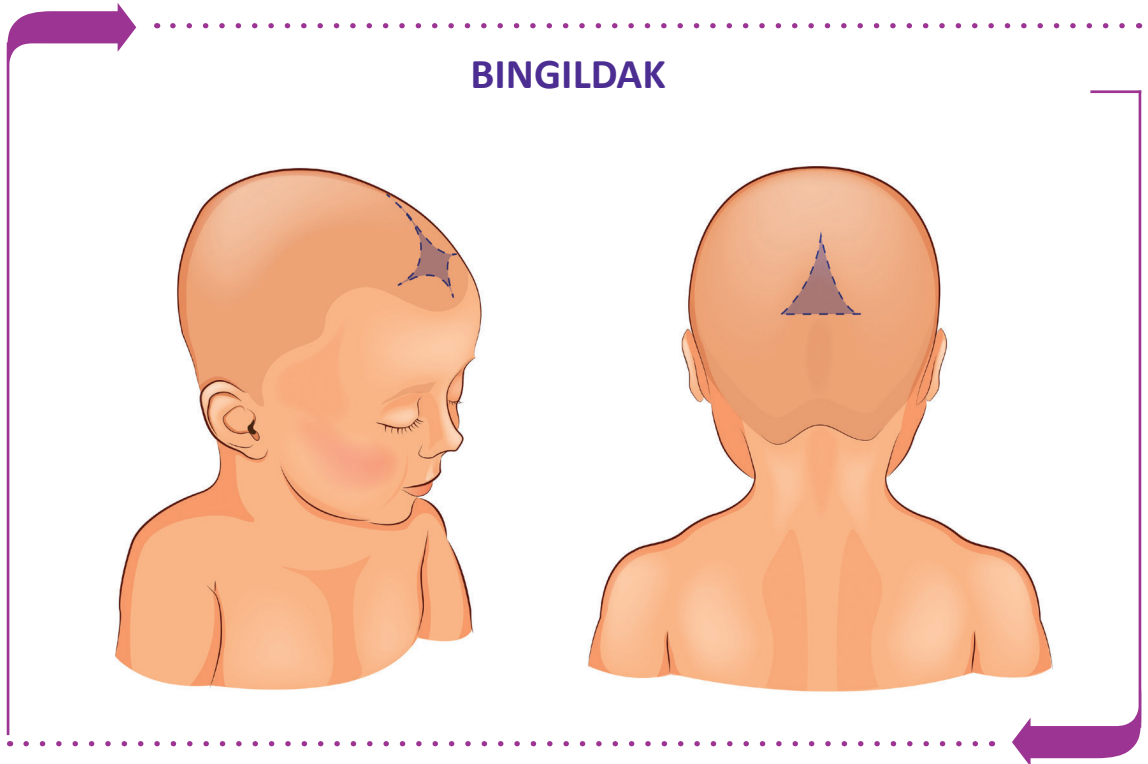
Kafa kubbesinin arka tarafında, sutura sagittalis ile sutura lambdoideanın kesiştiği lambda noktasındadır. Üçgen şeklindedir. 3 ay içinde kemikleşir.

#### c. Temel Bingıldak (Fonticulus Anterolateral)


Kafatasının ön yan bölümünde, frontal, parietal, temporal ve sfenoid kemikler arasında yer alır. Her iki yanda birer tanedir. Doğumdan sonra 3. ayda kemikleşir.

#### ç. Mastoid Bingıldak (Fonticulus Posterolateral)

Kafatasının arka yan bölümünde; oksipital kemik, temporal kemiğin mastoid çıkıntısı ve pariyetal kemiğin birleştiği yerdedir. Her iki tarafta birer tanedir. Doğumdan sonra 12. aya kadar kemikleşir.



Görsel 2.7: Yenidoğan bingıldak



## SIRA SİZDE



A. Aşağıdaki boşluğa yenidoğan kafatasını çizerek bingıldak bölgelerini gösteriniz.



B. Aşağıda kafa ve yüz kemiklerine ait verilen tanım ve terimlerin eşleştirmesini doğru harfi uygun kutucuğa yazarak yapınız.

TANIMLAR			TERİMLER	
1		Art kafa kemiği	a	Os temporale
2		Şakak kemiği	b	Os occipitale
3		Duvar kemiği	c	Os frontale
4		Temel kemik	ç	Os mandibula
5		Alın kemiği	d	Os zygomaticum
6		Kalbur kemiği	e	Os maxilla
7		Üst çene kemiği	f	Os palatinum
8		Alt çene kemiği	g	Os parietale
9		Elmacık kemiği	ğ	Os sfenoidale
			h	Os etmoidale

## 2.3. GÖVDE KEMİKLERİ

Gövde kemikleri, omurga ve göğüs kafesi iskeletinden oluşur. Vücudun ana bölümüdür.

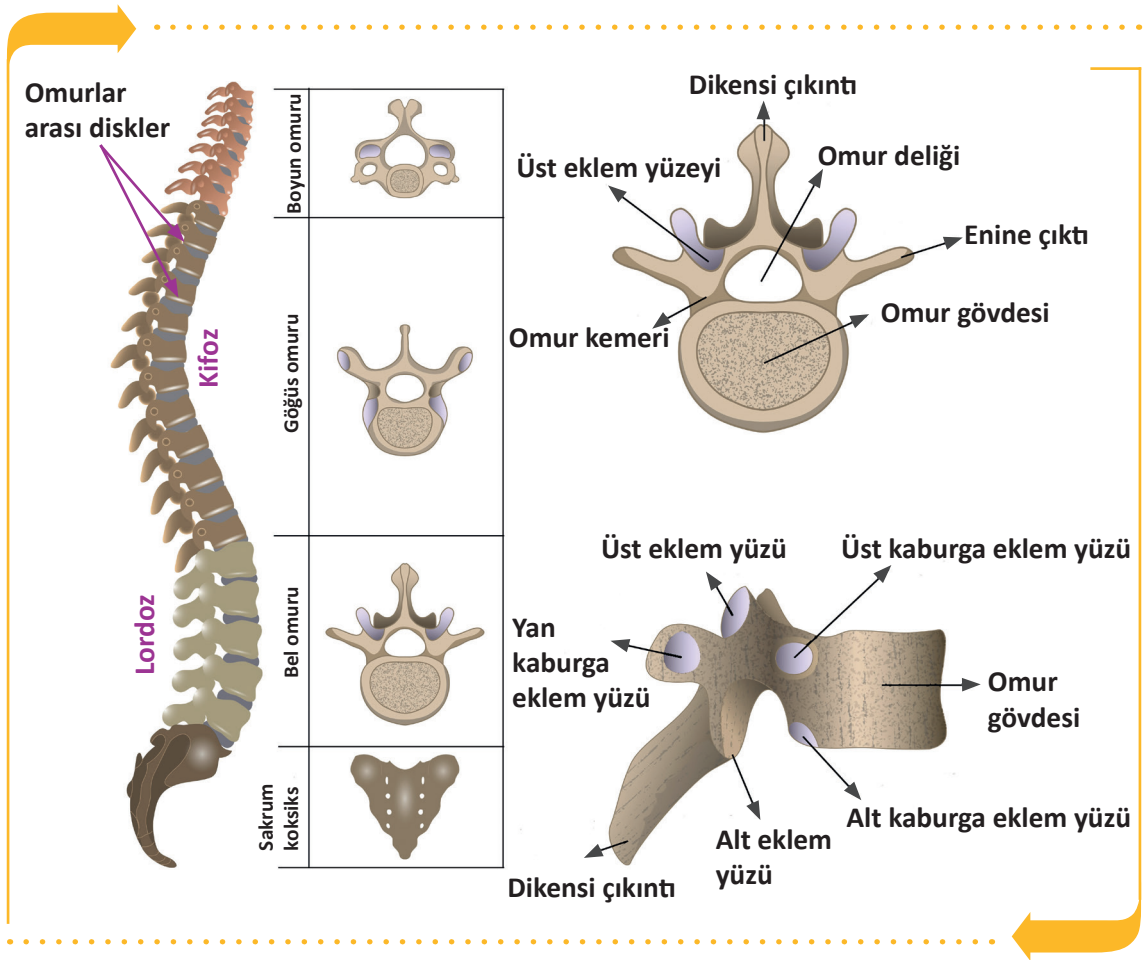
### 2.3.1. Omurga (Columna Vertebralis)

**Omurga**, Vücudun gövde kısmının arka orta kısmında, kafatası tabanından başlayarak aşağıya doğru uzanan, üst üste dizilmiş omurlardan (vertebra) meydana gelen kemik sütüdür.

#### Omurganın Görevleri

- Baş, boyun ve gövdenin ağırlığını taşır ve bu ağırlığı, pelvis iskeleti aracılığıyla alt yanlara iletir.
- Başın ve gövdenin hareketlerini sağlar.
- Omurga kanalında bulunan omuriliği darbelere karşı korur.
- Vücudun dik durmasını sağlar.

Yetişkin bir kadında 60 cm ve yetişkin erkekte 70 cm uzunluğunda omurga bulunur. Önden düz bir görüntüye sahip iken yandan S şeklinde bir görüntüsü vardır. Omurga ve segment yapısı Görsel 2.8'de gösterilmiştir.



Görsel 2.8: Omurga ve omurun yapısı



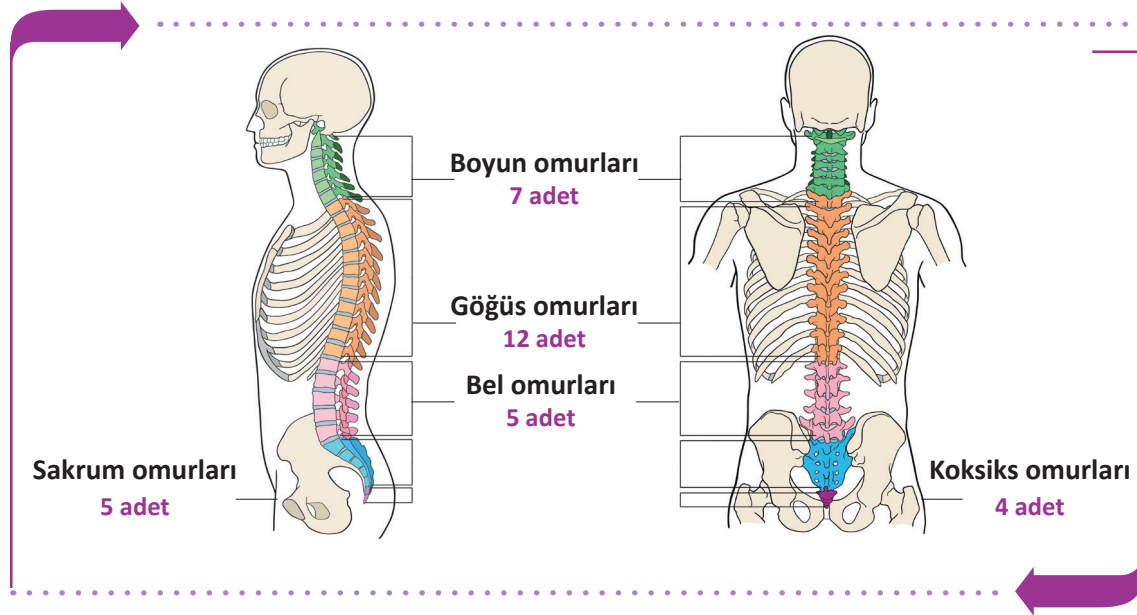
Omurgada 33 **omur** (vertebra) olmasına rağmen 26 kemik bulunur. Bunun sebebi yetişkinlerde **sakrum** (sağrı) ve **koksiks** (kuyruk sokumu) omurlarının kendi aralarında kaynaşıp birer kemiğe dönüşmesidir.

Bölgelere göre omurlar ve sayıları Tablo 2.4'te verilmiştir.

Tablo 2.4: Bölgelere Göre Omur Sayıları

Omurların Bulunduğu Bölge	Sayısı	Omurların Bulunduğu Bölge	Sayısı
Boyun omurları (Vertebrae cervicales)	7 omur	Kuyruk sokumu (Vertebrae sacrale)	5 omur (1 kemik)
Göğüs omurları (Vertebrae thoracicae)	12 omur	Kuyruk omurları (Vertebrae coccygea)	4 omur (1 kemik)
Bel omurları (Vertebrae lumbales)	5 omur	-	-

Bu 26 kemik arasında 23 tane omurlar arası disk (discus intervertebralis) bulunur (İlk iki omur ve sakrumla koksiks arasında yoktur.). Kemik ve diskler üst üste dizilerek omurgayı oluşturur. Diskler fibröz kıkırdak yapısında olup oldukça dayanıklıdır (Görsel 2.9).



Görsel 2.9: Omurga ve bölümleri

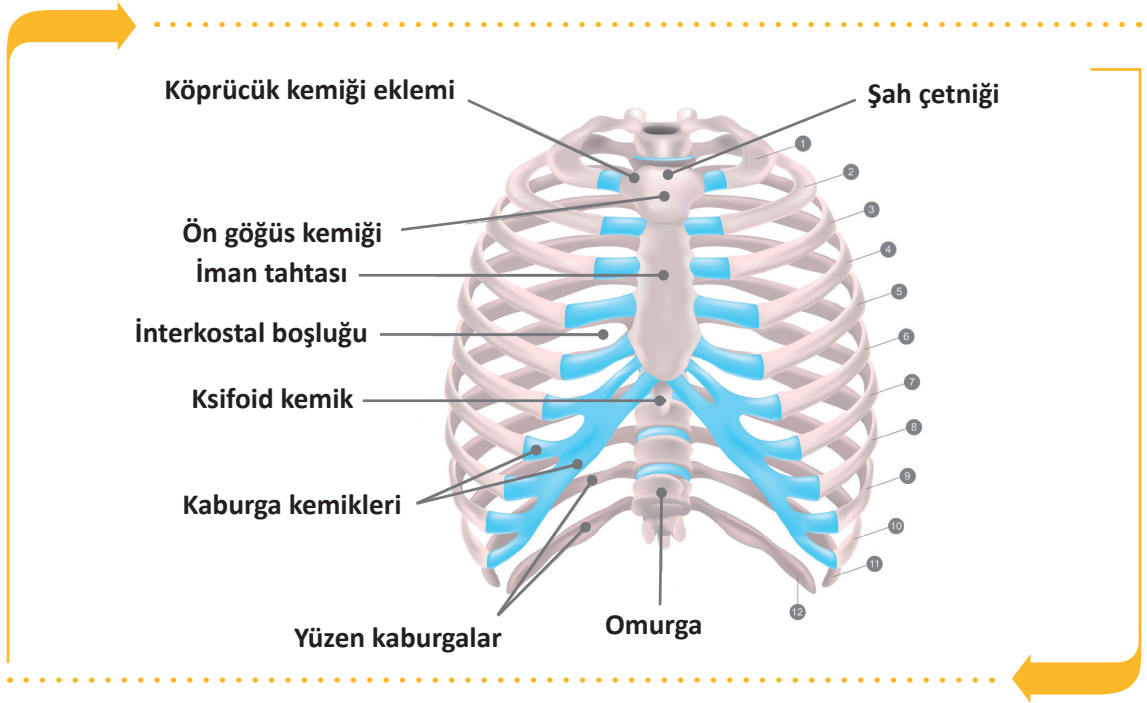
Servikal omurlardan ilk ikisi diğer omurlardan farklıdır. C1 omura atlas, C2 omura axis (eksen) adı verilir. Atlas birinci boyun omurudur. Atlasın gövdesi ve dikensi çıkıntısı yoktur. Kafa kemiklerinden oksipital kemikle eklenerek atlantookspital eklemi oluşturur. Atlas ile axis arasında disk yoktur. Bu iki eklem kafanın hareketini sağlar.

Servikal omurlar küçüktür. Omur gövdeleri yukarıdan aşağıya doğru özellikle T4'ten itibaren giderek büyümeye başlar. Gövdesi en büyük ve en sağlam omurlar lumbal bölgededir.

S1'in gövdesinin üst kenarında öne doğru yaptığı çıkıntıyla **promontorium** adı verilir. Vücudun ağırlık merkezi S2'nin 2-2,5 cm önüne denk gelir.

### 2.3.2. Göğüs Kafesi Kemikleri

Göğüs kafesini; önde göğüs kemiği (os sternum), ön yanlarda ve arkada kaburgalar (costae), arka ortada göğüs omurları (vertebrae thoraxica) oluşturur. Göğüs iskeletinin çevrelediği boşluğa **göğüs boşluğu (cavum thoraxicus)** denir. Göğüs kemikleri 1 adet sternum ve 24 adet kaburga olmak üzere toplam 25 adettir (Görsel 2.10).



Görsel 2.10: Sternum ve kostalar

Kostalar, kemik ve kıkırdakların kısımlarından oluşur. Arkada kemik kostalar doğrudan göğüs omurlarıyla eklem yapar, önde kıkırdak kostalar aracılığıyla doğrudan veya dolaylı olarak sternuma tutunur.

#### a. Göğüs Tahtası Kemiği (Os Sternum)

Göğüs kafesinin ön duvarında orta hatta, hemen deri altında yerleşmiş yassı bir kemiktir. En üstte sternum sapı (manubrium sterni), ortada sternum gövdesi (corpus sterni), en altta haçnerisi çıkıntı (processus xiphoides) olmak üzere üç kısımdan oluşur. Proc. Xiphoides, sternumun en alt kısmındaki çıkıntıdır. Onuncu göğüs omuru hizasına denk gelir. Temel yaşam desteği (CPR) uygulamalarında kalp masajı yapılacak alanın belirlenmesine rehberlik eder.

Sternum, damarca zengin süngerimsi bir yapıya sahiptir. Dış kısmı ince kompakt tabaka ile kaplıdır. Sternum sapı hem köprücük kemiği (clavicula) hem de 1 ve 2'nci kaburga ile eklem yapar. Sternum gövdesi ise her iki tarafında bulunan 2 ve 7'nci kaburgalarla eklem yapar. Haçnerisi çıkıntı, kaburgalarla eklem yapmaz.

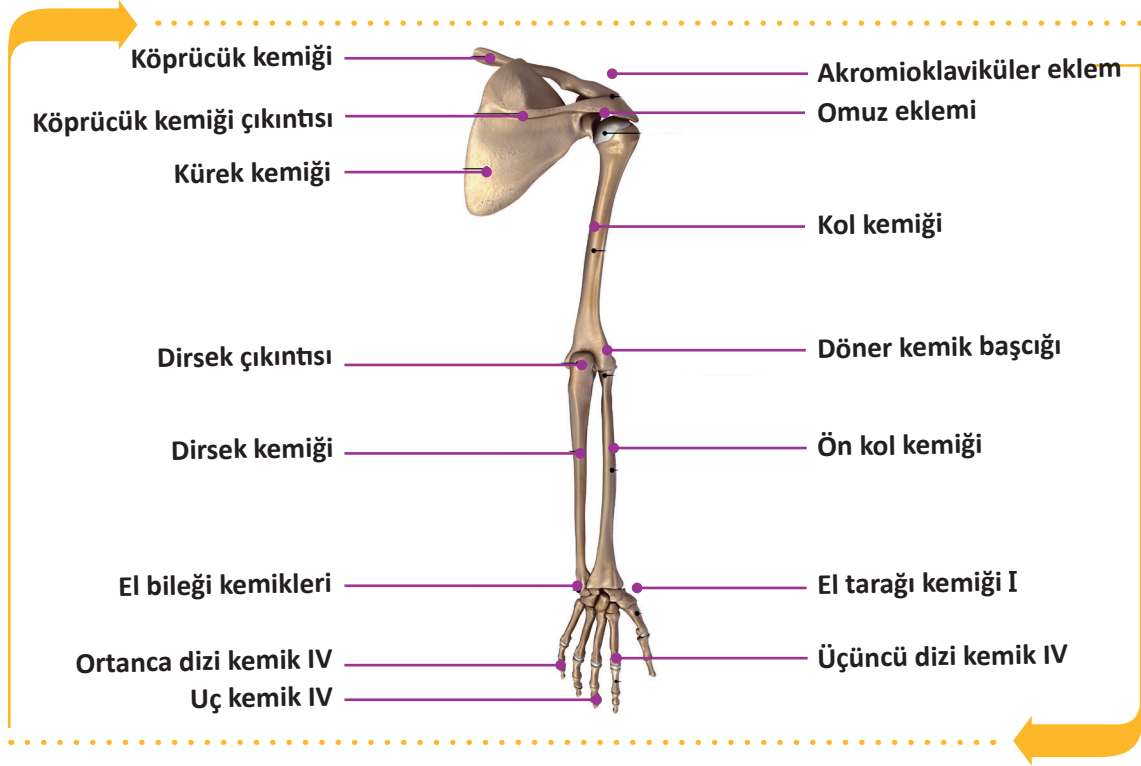
#### b. Kaburgalar (Ossa Costae)

12 çift kaburga vardır. Bunlar; ince, yassı ve eğri kemiklerdir. Kaburgalar sternuma bağlanma özelliklerine göre iki gruba ayrılır. Sternumla doğrudan eklem yapan ilk 7 çift kaburgaya **hakiki kaburga** denir. Son 5 çift kaburgaya ise **yalancı kaburga** denir. Son 2 çift yalancı kaburga (11 ve 12'nci) kaslarının içinde serbest olarak sonlanır ve yüzen kaburga olarak adlandırılır.



## 2.4. ÜST EKSTREMİTE KEMİKLERİ

İnsan vücudunda gövde ile bağlantılı baş ve boyun dışında dört adet uzuv (ekstremité) bulunur. Bunlardan ikisi üst, ikisi alt ekstremitédir. Üst ekstremité omuz, kol, ön kol ve el olmak üzere dört kısımdan oluşur. (Görsel 2.11). Gövdenin iki yanına tutunmuş, sağ ve sol simetrik uzantı şeklindedir. Sağ ve sol üst ekstremitelerde 32'şer adet, toplam 64 kemik vardır.



Görsel 2.11: Üst ekstremité kemikleri

### 2.4.1. Omuz Bölgesi Kemikleri

Omuz bölgesi köprücük kemiği ve kürek kemiği olmak üzere iki bölümden oluşur.

#### a. Köprücük Kemiği (Os Clavicula)

“S” şeklinde yassı, uzun bir kemiktir. Her iki omuzun ön tarafında bulunur. Kürek kemiği ve sternum ile eklem yapar. Dıştan gözle görülebilir ve herhangi bir travma ile kolaylıkla kırılabilir. Omuzla göğüs arasında köprü görevi yapar.

#### b. Kürek Kemiği (Os Scapula)

Her iki omuzun arka bölgesinde bulunur. Yassı ve üçgen şekilli bir kemiktir.

### 2.4.2. Kol Bölgesi Kemiği

Üst ekstremitéde omuz ve dirsek eklemi arasında bulunan en uzun, en kalın ve tek kemiktir. Humerus başı (kaput humeri), kürek kemiği ile omuz eklemi yapar. Alt ucu iki ön kol kemiği ile eklem yapar (dirsek).

### 2.4.3. Ön Kol Bölgesi Kemikleri

Dirsek eklemi ile el bileği eklemi arasında bulunan kısımdır. Ön kolda iki ayrı kemik bulunur. Bu kemikler radius ve ulnadır. Avuç içinin ön tarafa baktığı, el başparmağının dış tarafa geldiği anatomik pozisyonda radius dış (başparmak tarafı), ulna iç tarafta (serçe parmak tarafı) yer alır.

### 2.4.4. El Bölgesi Kemikleri

El iskeleti 27 kemikten oluşur. Bu kemikler buldukları yere göre üç kısımda incelenir.

#### a. El Bileği Kemikleri (Ossa Carpi)

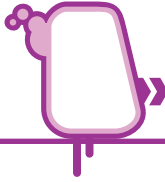
Ön kol kemikleri ile el tarağı kemikleri arasında altı üstlü dörderli iki sıra hâlinde dizilmiş küçük kemiklerdir. Kaslar veya bağlarla birbirine sıkıca bağlandıkları için hareketleri kısıtlıdır.

#### b. El Tarak Kemikleri (Ossa Metacarpi)

El sırtının ve avuç içinin iskeletini oluşturan 5 adet ince uzun kemiktir. El bileği kemikleri ile parmak kemikleri arasında bulunur.

#### c. El Parmak Kemikleri (Ossa Digitorum Manus, Phalanges)

Her bir parmak, birbirleriyle eklem yapmış 3 ayrı kemikten oluşur. Parmaklarda toplam 14 kemik bulunur. Kemik sayısı başparmakta 2, diğer parmaklarda 3'er tanedir.



## SIRA SİZDE



A. Aşağıda üst ekstremitte kemiklerine ait verilen tanım ve terimlerin eşleştirmesini doğru harfi uygun kutucuğa yazarak yapınız.

TANIMLAR		TERİMLER	
1	El tarak kemikleri	a	Os Scapula
2	Kürek kemiği	b	Os Clavicula
3	Köprücük kemiği	c	Ossa Metacarp
4	El bileği kemikleri	ç	Ossa Carpi
5	El parmak kemikleri	d	Kaput Humeri
6		e	Ossa Digitorum Manus, Phalanges
7		f	Ossa Clapula



## 2.5. ALT EKSTREMİTE KEMİKLERİ

Alt ekstremiteler vücudun dik durmasını, yürümeyi, durmayı veya hareketi sabit tutmayı sağlar. Kalça, uyluk, baldır ve ayak bölgelerinden oluşur. Toplam 62 kemik bulunur.

### 2.5.1. Kalça Bölgesi Kemikleri

Kalça kemiğinin dış yan yüzünde, kalça kemiğinin bölümleri olan üç kemiğin birleşme yerindeki çukura **acetabulum** denir. Acetabulum ile uyluk kemiğinin baş kısmı birleşerek kalça eklemi meydana getirir. Acetabulumun altındaki büyük deliğe **foramen obturatum** denir. Bu delik, zarlar ve kaslarla kaplıdır.

#### a. Oturak Kemiği (Os Ischii)

Kalça bölgesinin alt arka bölümünü oluşturur. Oturur pozisyonda gövde ağırlığını taşıyan kemiktir (Görsel 2.12).

#### b. Leğen Kemiği (Os Ilium)

Kalça bölgesinin üst bölümünü oluşturur. Arkada sakrumdan başlayıp geniş bir kavis çizerek öne doğru gelir ve çatı kemiği ile birleşir (Görsel 2.12).

#### c. Çatı Kemiği (Os Pubis)

Kalça bölgesinin ön bölümünü oluşturur. Karşılıklı iki çatı kemiği ön alt tarafta birbiriyle eklenmiş (symphysis pubis) (Görsel 2.12).

### 2.5.2. Uyluk Bölgesi Kemikleri

Kalça eklemi ile diz eklemi arasında yer alan kısımdır. Burada uyluk kemiği (os femoris) ve diz kapağı kemiği (os patella) bulunur.

#### a. Uyluk Kemiği (Os Femoris)

İskelet yapısının en uzun, en kalın ve en sağlam kemiğidir. Vücudun bütün ağırlığı bu kemiklerle bacaklara, bacaklardan da ayaklara aktarılır.

#### b. Diz Kapağı Kemiği (Os Patella)

Patella 3 köşeli ve 2 yüzlü bir yapıya sahiptir. Tabanı yukarıda, tepesi aşağıda üçgen şeklindedir. Vücudun en büyük ve susamsı kemiğidir. Femur ile eklem yapar (Görsel 2.12).

### 2.5.3. Baldır Bölgesi Kemikleri

Diz kapağından ayak bileğine kadar olan kısma **bacak (cruris)** denir. Bacak iskeletini kaval (tibia) ve kamış kemiği (fibula) oluşturur.

#### a. Kaval Kemiği (Os Tibia)

Bacağın en kuvvetli kemiği olup iç yanda bulunur. Alt ucu ayak bileği eklemi ile birleşir. Dış yanda kamış kemiği ile eklem yapar (Görsel 2.12).

#### b. Kamış Kemiği (Os Fibula)

Oldukça zayıf bir yapıya sahip olan kamış kemiği, bacağın dış yanında yer alır. Bu kemik daha çok kasların tutunmalarını sağlar ve tibia kemiğine destek olur. Diz eklemine dâhil olmaz (Görsel 2.12).

## 2.5.4. Ayak Bölgesi Kemikleri

Her bir ayak iskeletinde 26 tane kemik bulunur. Ayak kemikleri; ayak bileği kemikleri, ayak tarağı kemikleri ve ayak parmak kemikleri olmak üzere üç gruba ayrılır.

### a. Ayak Bileği Kemikleri (Ossa Tarsi)

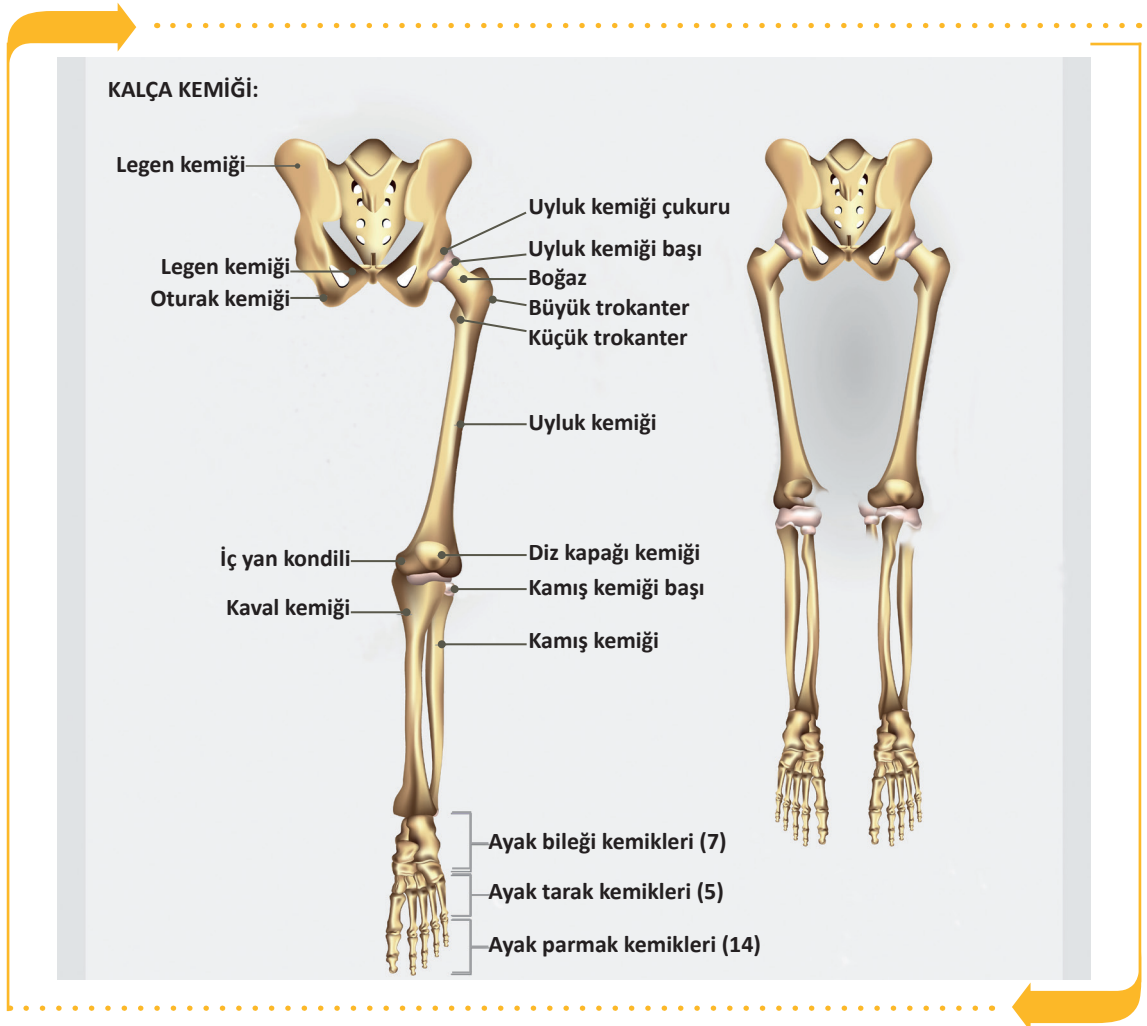
Ayak bileğinde iki sıra hâlinde dizilmiş 7 kısa kemik vardır. Baldır kemikleri ile ayak tarağı kemikleri arasında yer alır. Ayak bileğindeki en büyük kemik, topuk kemiğidir (os calcaneus). Büyük ve kuvvetli olan topuk kemiği üzerine aşık kemiği (os talus) oturur ve calcaneus topuğu yapar. Vücut ağırlığı bu kemik üstüne biner. (Görsel 2.15).

### b. Ayak Tarak Kemikleri (Ossa Metatarsi):

Ayak tabanı ve ayak sırtının iskeletini oluşturan 5 uzun kemiktir. Ayak bileği kemikleri ile ayak parmak kemikleri arasında bulunur (Görsel 2.15).

### c. Ayak Parmak Kemikleri (Ossa Digitorum Pedis, Phalanges)

Başparmakta 2, diğer parmaklarda 3'er tane olmak üzere toplam 14 parmak kemiği bulunur (Görsel 2.15). El parmak kemiklerinden daha kuvvetli oluşumlardır.



Görsel 2.12: Alt ekstremitte kemikleri



## SIRA SİZDE



A. Aşağıda alt ekstremitte kemiklerine ait verilen tanım ve terimlerin eşleştirmesini doğru harfi uygun kutucuğa yazarak yapınız.

TANIMLAR			TERİMLER	
1		Kalça kemiği	a	Os femur
2		Uyluk kemiği	b	Ossa tarsi
3		Diz kapak kemiği	c	Os coxae
4		Ayak bilek kemikleri	ç	Os clavicula
5			d	Os patella



B. Aşağıda verilen boşluklara alt ve üst ekstremitte kemiklerini çizin ve işlevlerini yazınız.

ÜST EKSTREMİTE KEMİKLERİ	ALT EKSTREMİTE KEMİKLERİ



## 2.6. EKLEMLER

İskeleti oluşturan iki veya daha fazla kemiği işlevsel olarak birbirine bağlayan anatomik oluşumlara **eklem (articulatio)** denir. Eklenmeye ise **eklemleşme** denir.

Eklem hareket etme yeteneklerine göre oynamaz, yarı oynar ve oynar olmak üzere üç grupta incelenir.

### 2.6.1. Oynamaz (Fibröz) Eklem

Bu eklem hareketli olup eklem yüzleri birbirine tam olarak uymaktadır. Eklemleşen kemikler birbirine çok sıkı bir şekilde bağlanmışlardır. Üç tipi bulunur.

#### a. Sutura

Sadece yassı kafa kemikleri arasında bulunan dikişe benzer eklem türüdür.

#### b. Gomphosis

Diş kökü ile çene kemiği arasında görülen eklem türüdür.

#### c. Syndesmosis

İki kemik yüzü birbirine ligamentler ile sıkıca bağlanmıştır (Radius ve ulna).

### 2.6.2. Yarı Oynar (Kartilaginöz) Eklem

Sınırlı hareket yeteneğine sahip ve yapısında kıkırdak bulunan eklem türüdür. İki tipi bulunur.

#### a. Sychondrosis Eklem

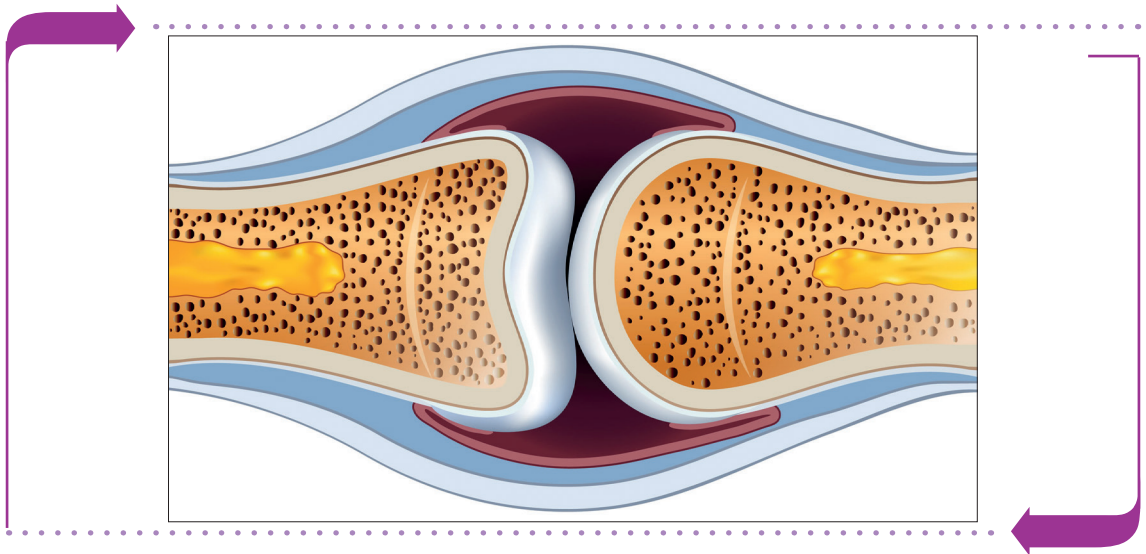
Eklem yüzleri arasında hyalin kıkırdak bulunur. Uzun kemiklerin epifiz plakaları ve kaburgalarla sternum arasındaki eklem türleri bu eklem türüne örnektir.

#### b. Symphysis Eklem

Eklem yüzleri arasında fibroz kıkırdak yapısında daima bir disk bulunur. Omurlar arasındaki eklem türleri ve pubis kemikleri arasındaki eklem türleri örnek olarak gösterilebilir.

### 2.6.3. Oynar (Sinavyal) Eklem

Bu eklem türünün hareket yetenekleri vardır (Görsel 2.13).



Görsel 2.13: Oynar eklem yapısı



Oynar eklemlerin yapısını meydana getiren çeşitli oluşumlar vardır.

#### a. Eklem Yüzü

Oynar eklem yüzeylerinin biri dışa bükey, diğeri içe bükeydir. Hareket yeteneği dar olan eklem yüzeyleri düz veya düze yakındır.

#### b. Eklem Kapsülü

Hareketli eklemi diğer eklemlerden ayıran en önemli özelliktir. Bağ dokudan yapılmış olan eklem kapsülü, eklemi dışarıdan gelecek etkenlerden korur. Kapsülün eklem boşluğuna bakan yüzü sinovial membranla kaplıdır.

#### c. Eklem Boşluğu

Kemiklerin eklem yüzü arasında kalan boşluktur. Eklem boşluğu eklem kapsülü ile sarılmıştır. Eklem boşluğunda sinovial sıvı (eklem sıvısı) bulunur. Bazı eklemlerde, kemikleri bir arada tutan bağ dokudan yapılmış çeşitli ligamentler ile eklem yüzlerinin uyumunu artıran disk ya da menisküs yastıkları bulunur.

#### ç. Eklem Kıkırdağı

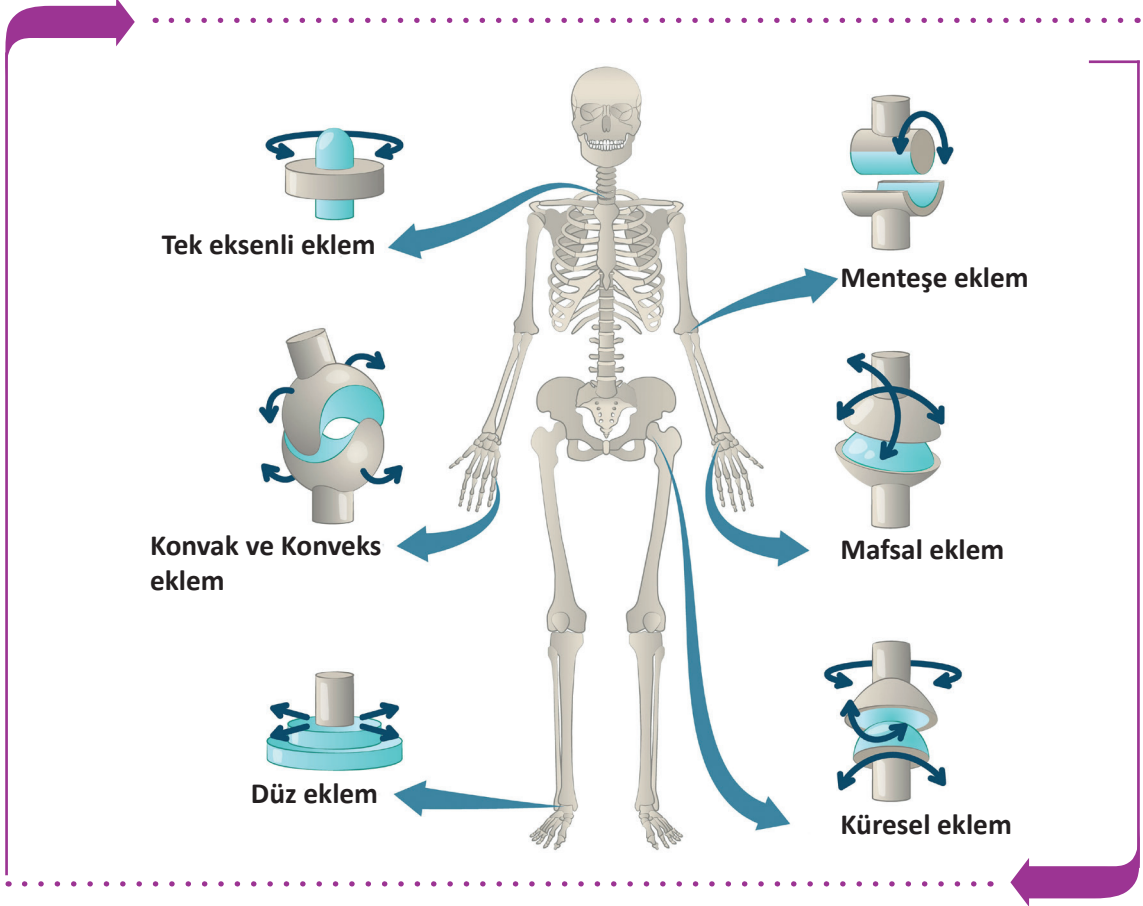
Kemiklerin eklem yüzeylerini saran hiyalin yapıda ve esneyebilen kıkırdak dokudur.

Bazı oynar eklem kapsülü içinde oynar eklemler dört tip hareket yapabilir (Tablo 2.5).

Tablo 2.5: Oynar Eklem Yapısı

<b>1. Kayma Hareketi</b>	Eklem yüzlerinin birbiri üzerinde kayması ve hareketidir. El ve ayak bileği kemikleri arasındaki eklemlerin hareketleri buna örnektir.
<b>2. Açılma Hareketleri</b>	<ul style="list-style-type: none"> <li>• <b>Fleksiyon (Bükme):</b> Genellikle eklemi oluşturan kemikler arasındaki açının küçülmesini sağlar. Ön kolun kola doğru bükülmesi bir fleksiyon hareketidir.</li> <li>• <b>Ekstansiyon (Açma):</b> Eklemi oluşturan kemikler arasındaki açının büyümesini sağlar. Öne doğru bükülmüş kolun zıt yöne açılması, yumruk hâlindeki elin parmaklarının açılması ekstansiyon hareketidir.</li> <li>• <b>Abdüksiyon (Uzaklaştırma):</b> Alt veya üst ekstremitelerin gövdeden dış tarafa doğru uzaklaştırma hareketidir. Kolun omuzlardan yana doğru açılarak gövdeden uzaklaştırılması abdüksiyon hareketidir.</li> <li>• <b>Addüksiyon (Yaklaştırma):</b> Alt veya üst ekstremitelerin gövdeye yaklaştırma hareketidir. Omuzlardan yana doğru açılmış kolun gövdeye yaklaştırılması addüksiyon hareketidir.</li> </ul>
<b>3. Rotasyon Hareketleri</b>	<ul style="list-style-type: none"> <li>• <b>Rotasyon (Dönme):</b> Eklem kendi etrafında yaptığı dönme hareketidir.</li> <li>• <b>Pronasyon (İç Dönme):</b> Eklem içe doğru döndürülmesidir (Arkaya bakan el ayasının içe doğru döndürülmesi pronasyondur.).</li> <li>• <b>Supinasyon (Dış Dönme):</b> Eklem dışa doğru döndürülmesidir (Öne bakan el ayasının dışa doğru döndürülmesi supinasyondur.).</li> </ul>
<b>4. Konik Hareketleri (Sirkümdüksiyon)</b>	Eklemlerin daire veya daireye benzer bir şekil çizmesidir. Rotasyondan farklıdır. Sirkümdüksiyon yapılırken fleksiyon, ekstansiyon, abdüksiyon, addüksiyon, rotasyon ve kayma hareketlerinin hepsi yapılmış olur. Kol ve kalça eklemine yapılır.

Oynar eklemlerden bazıları birçok hareketi yapabilirken bazıları sınırlı hareket yeteneğine sahiptir. Vücutta; omuz eklemi, dirsek, el bileği, kalça, diz, alt çene, ayak bileği eklemleri önemli oynar eklemlerdir (Görsel 2.14).



Görsel 2.14: Eklem çeşitleri



## SIRA SİZDE



Aşağıda eklemlere ait verilen eşleştirmeleri doğru harfi yazarak uygun şekilde işaretleyiniz.

TANIMLAR		TERİMLER	
1	Eklem kendi etrafında yaptığı dönme hareketidir.	a	Gomphosis
2	Diş kökü ile çene kemiği arasında görülen eklemdir.	b	Eklem Boşluğu
		c	Rotasyon



## 2.7. VÜCUTTAKİ KASLAR

**Kaslar**, kasılma özelliği olan, üzerine yapıştığı kemik yapı ile birlikte hareketi sağlayan dokulardır. İnsan vücudunda toplam 656 iskelet kası vardır. Kaslar dinlenme hâlindeyken bile bir gerilime sahiptir. İskelet kaslarındaki bu belirli derecedeki kasılmaya **kas tonüsü** denir. Kaslar, bir hareket sırasında vücudun belli bir bölgesinin durmasını sağlarken diğer bölümüne istenilen hareketi yaptırır. Kas dokusunun kırmızı renkte görülmesinin nedeni yapısında bulunan kas hemoglobindir (myoglobin). İnsan vücudunda doku yapısı ve fonksiyonlarına göre üç tip kas bulunur (Görsel 2.15).

### a. İskelet Kasları

Mikroskop altında myofibriller; enine çizgililik gösteren kas hücreleri, kas demetleri ve bunların arasını dolduran bağ doku yapısı ile çizgili kaslar olarak da adlandırılır. Beyin kontrolü ile insan isteğine bağlı olarak çalışır.

### b. Düz Kaslar

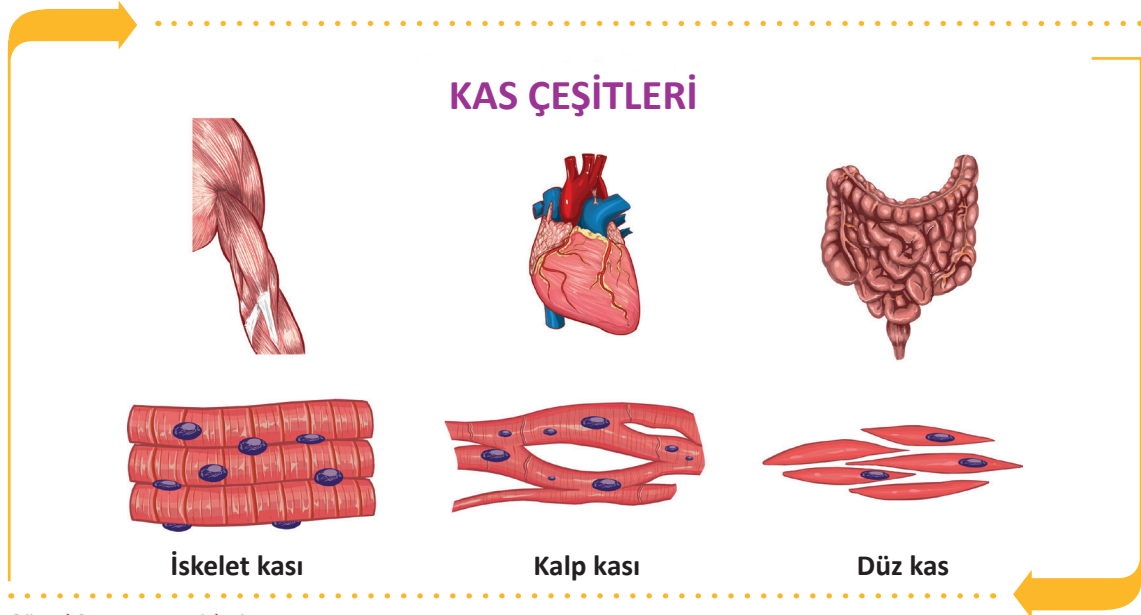
Düz kaslar mekik şeklinde olup mide, bağırsak, rahim gibi iç organların ve kan damarlarının duvar yapısında bulunur. Otonom sinir sistemi tarafından uyarılarak istemsiz çalışır. Kasılma hareketleri düzenli ve yavaştır.

### c. Kalp Kasları

Çizgili kas yapısında olan ancak otonom sinir sistemi tarafından uyarılarak istemsiz çalışan, sadece kalpte yer alan kaslardır.

### Kasların Görevleri

- İskelet sisteminde kemikler üzerine yapışarak vücudun şeklini oluşturur ve dik durmasını sağlar.
- İskelet bölümlerinin hareketini sağlar ve organları dış etkilerden korur.
- Kasılarak ısı üretir ve vücutta kullanılan enerjiyi depolar.
- Esneme ve gevşeme kabiliyetleri sayesinde iç organların çalışmasına yardımcı olur.
- Kalbin çalışmasını sağlar.

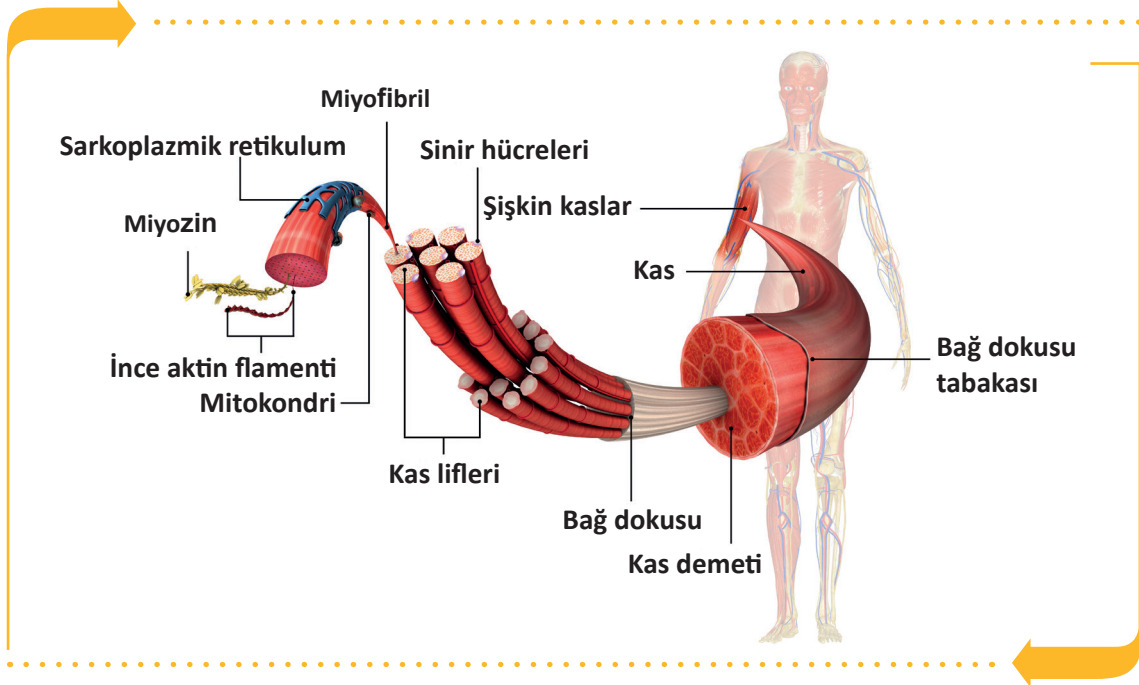


Görsel 2.15: Kas çeşitleri

### 2.7.1. İskelet Kasının Yapısı ve Yardımcı Elemanları

İskelet kaslarının kasılma görevini yerine getiren bölümleri dışında da bölümleri vardır. Bu bölümlere yardımcı elemanlar denir. Bunlar sayesinde hem sert dokulardan korunur hem de kemik ya da kaslara tutunur. İskelet kaslarında bulunan yardımcı elemanlar fascia, kiriş, kas kılıfları ve bursa adı verilen boşluklardır.

İskelet kasları çok sayıda ince ve uzun kas liflerinden oluşur. Bu kas lifleri bir araya gelerek kas demetlerini oluşturur. Kas demetlerini saran zara **perimisyum** denir. Bu kas demetleri bir araya gelerek iskelet kaslarını oluşturur. Kası saran en dıştaki zara **epimisyum** denir. Kasların uç kısımlarında kasılma özellikleri olmayan ve kemiklerin tutunmasını sağlayan tendon denen kas kirişleri bulunur (Görsel 2.16).



Görsel 2.16: İskelet kaslarının yapısı ve yardımcı elemanları

#### İskelet Kaslarında Bulunan Yardımcı Elemanlar

##### a. Kiriş (Tendon)

Kasların kemiklere tutunmasını sağlayan bağ dokudan yapılmış sert, beyaz ve dayanıklı yapıya **kas kirişi (tendon)** denir. Tendonlar kasların sonlanma noktalarında bulunur ve kaslarda oluşan gücü bu noktalara iletir. Tendonlar kasılma yeteneğine sahip değildir.

##### b. Akzar (Fascia)

Kasların her biri dayanıklı ve çoğunlukla gümüş renkli, bağ dokusu örtüsü tarafından sarılmıştır. Bu örtüye **fascia (fasya)** denir. Fascianın kas tellerini toplu halde tutma ve koruma işlevi vardır. Kasların tek tek veya toplu hâlde kasılmasına yardım eder.

##### c. Sinovyal Kese (Bursa synovialis)

Kaslarda tendonların işlevlerini kolaylaştırıcı ve onları koruyucu fonksiyonları olan, içinde sinovyal sıvı bulunan keseciklere **sinovyal kese (bursa)** denir. Genellikle omuz ve diz eklemlerinde bulunur.

##### ç. Kiriş Kını (Vagina Synovialis Tendinis)

Tendonun etrafını saran, içinde sıvı bulunan koruyucu kılıfa **kiriş kını** denir.

## 2.7.2. Önemli İskelet Kasları

İskelet kasları beş grupta incelenir:

### a. Baş Kasları

Baş bölümünde bulunan iskelet kasları mimik ve çiğneme kasları olmak üzere iki gruba ayrılır.

**Mimik Kasları:** Bu kaslar yüz kemiklerinden başlar ve deride son bulur. 20'den fazla mimik kası vardır. 5 çeşit mimik kası vardır.

1. Kafa üst kası (M. Epicranius)
2. Göz çevre kası (M. orbicularis Oculi)
3. Ağız çevre kası (M. Orbicularis Oris)
4. Kaş çatan kas (M. Corrugator Supercili)
5. Tebessüm kası (M. Risorius)

**Çiğneme Kasları:** Çiğneme ve çene hareketinden sorumlu olan kaslardır. 4 çift çiğneme kası vardır.

1. Çiğneme kası (M. Masseter)
2. Şakak kası (M. Temporalis)
3. İç yan kanatsız kas (M. Pterygoideus Medialis)
4. Dış yan kanatsız kas (M. Pterygoideus Lateralis)

### b. Baş Kasları

Boyun bölgesindeki kaslardır. Boyun derisinin gerilmesini ve çenenin aşağı çekilmesini sağlar. Bazı boyun kasları aşağıdaki gibidir.

1. Yüzeysel boyun kası (alt çeneyi aşağıya çeker.) (M. Platysma)
2. Hyoid üstü kaslar (hyoid kemiğini yukarı kaldırır ve yutma işlemine yardımcı olur.) (M. Digastricus)
3. Yüzeysel boyun kası (boynun döndürme, bükülmesini sağlar.) (M. Sternocleidomastoideus)
4. Hyoid altı kasları (hyoid kemiğini aşağı çeker.) (M. Stylohyoideus)
5. Derin kaslar (soluk almaya yardım eder.) (M. Scalenus)

### c. Gövde Kasları

Gövde kasları; göğüs, sırt ve karın kasları şeklinde gruplandırılarak incelenir.

**Göğüs Kasları:** Göğüs kasları üst ekstremitelerin hareketine (yüzeysel göğüs kasları) ve solunuma yardımcı olur (derin göğüs kasları). Göğüs kaslarından bazıları aşağıdaki gibidir.

1. Büyük göğüs kası (M. Pectoralis Major)
2. Küçük göğüs kası (M. Pectoralis Minor)
3. Köprücük altı kası (M. Subclavius)
4. Ön dişli kas (M. Serratus Anterior)
5. Dış kaburgalar arası kaslar (M. Intercostales Externi)
6. Diyafragma kası (Diaphragma)

**Sırt Kasları:** Sırt bölgesinde bulunan kaslardır. Genel olarak yüzeysel, orta ve derin olmak üzere üç grupta incelenir. Ekstremiteler hareketlerine ve solunuma yardımcı olur. Gövdenin dik durmasını sağlar. Sırt kaslarının bazıları aşağıdaki gibidir.

1. Yamuk kas (M. Trapezius)
2. Geniş sırt kası (M. Latissimus Dorsi)
3. Büyük romboid kas (M. Rhomboideus Major)
4. Üst arka dişli kas (M. Serratus Posterior Superior)

**Karın Kasları:** Karın boşluğundaki organları saran ve koruyan kaslardır. Organlara basınç uygulanarak dışkı yapma, idrar yapma, kusma, soluk alıp vermede görevli ve doğuma yardımcı olan kaslardır. Karın kaslarının bazıları aşağıdaki gibidir.

1. Dik karın kası (M. Rectus Abdominis)
2. Dış eğik karın kası (M. Pectoralis Minor)
3. İç eğik karın kası (M. Obliquus Externus Abdominis)
4. Enine karın kası (M. Transversus Abdominis)
5. Piramit kas (M. Pyramidalis)
6. bel dörtgen kası (M. Quadratus Lumborum)

#### ç. Üst Ekstremiteler Kasları

Bu kaslar omuz kasları ve kol kasları olmak üzere iki grupta incelenir.

**Omuz Kasları:** Omuz bölgesinde bulunan kaslardır. Omuz kaslarının bazıları aşağıdaki gibidir.

1. Büyük/küçük silindirik kas (M. Teres Major/Minor)
2. Omuz kabarıklığı kası (M. Deltoideus)

**Kol Kasları:** Kol bölgesinde bulunan kaslardır. Kol kaslarının bazıları aşağıdaki gibidir.

1. İki başlı kol kası (M. Biceps Brachialis)
2. Kol kası (M. Brachialis)

#### d. Alt Ekstremiteler Kasları

Bu kaslar kalça kasları ve uyluk kasları olmak üzere iki grupta incelenir.

**Kalça Kasları:** Kalça bölgesinde bulunan kaslardır. Kalça kaslarının bazıları aşağıdaki gibidir.

1. Büyük kalça kası (M. Gluteus Maximus)
2. Orta kalça kası (M. Gluteus Medius)

**Uyluk Kasları:** Uyluk kemiği bölgesinde bulunan kaslardır. Uyluk kaslarının bazıları aşağıdaki gibidir.

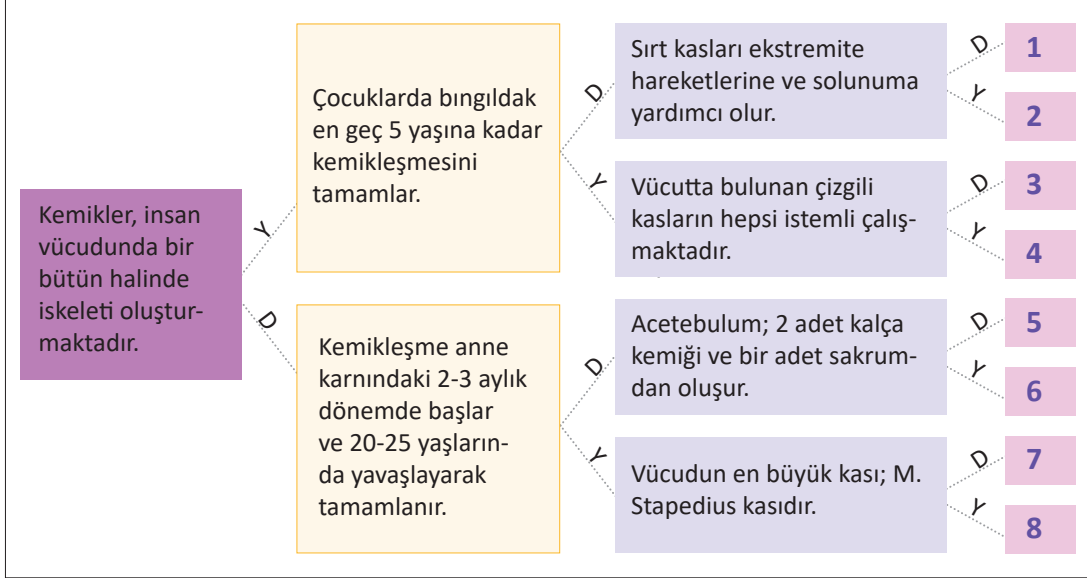
1. Uyluk dört başlı kası (M. Quadriceps Femoris)
2. Terzi kası (M. Sartorius)



## SIRA SİZDE



A. "Aşağıda verilen ifadelerin doğru D veya yanlış Y olma durumlarına göre karar vererek ilgili yolu izleyiniz. İlgili yol izlendiğinde hangi sayıya ulaşılacağını bulunuz."



B. Aşağıdaki cümlelerin başında boş bırakılan parantezlere, cümlelerde verilen bilgiler doğru ise (D), yanlış ise (Y) yazınız.

1. ( ) Vücutun en uzun kemiği femurdur.
2. ( ) Ayak iskeletinin en büyük kemiği Os Temporalistir.
3. ( ) Beyin Os Cranium içinde bulunur.
4. ( ) Kasların dinlenme esnasında göstermiş olduğu gerginliğe tonus denir.
5. ( ) Kasların, kemiklere tutunmasını sağlayan bağ dokudan yapıli sert oluşumlara tendon denir.
6. ( ) Rectus abdominalis göğüs kasıdır.
7. ( ) Vücutun en uzun kası Musculus Gluteus Maksimustur.
8. ( ) Vücutta omuza yuvarlak şeklini veren, çoğunlukla aşı uygulamalarının yapıldığı kasa M. Sartorius kası denir.
9. ( ) M.Scalenus derin kaslardan olup soluk almaya yardım eder.
10. ( ) Diyafragma kası kasıldığı zaman soluk vermeyi sağlar.



## ETKİNLİK

**Etkinlik Adı:** Kart Bende

**Etkinlik Zamanı:** 30 dakika

**Etkinliğin Amacı:** İskelet sistemi oluşturan kemik, eklem ve kas doku bilgilerinin pekiştirilmesi

### Yönerge

- Etkinliği yapmak üzere 10 adet kart hazırlayınız.
- Kartların hepsinin kartvizit boyutunda olmasına dikkat ediniz.
- Aşağıda örnekleri verilmiş kartlarda olduğu gibi ilk karta sadece soru, sonraki kartların üst kısmına cevap, alt kısmına başka bir soru, son karta ise sadece cevap yazarak kartları hazırlayınız.
- Kartları karışık olarak dağıtınız.
- “İlk kart benim” kartı elinde olan öğrenciden oyuna başlamasını ve kartta yazan soruyu yüksek sesle sınıfa sormasını isteyiniz.
- Sorulan sorunun cevabı kimde ise “bende” diyerek cevap vermesini, kartın altındaki soruyu diğer öğrencilere sormasını bekleyiniz.
- Bu şekilde son karta kadar oyuna devam ediniz.
- “Son kart bende” kartı elinde olan öğrencinin cevabını vermesinden sonra oyunu bitiriniz.



### İLK KART BENİM

#### Soru:

Kemiklerin eklemler aracılığıyla bir araya gelmesiyle oluşan kemik çatıya denir.



### BENDE

#### Cevap: İSKELET

Organlara basınç uygulanarak dışkı yapma, kusma, soluk alıp verme ve doğuma yardımcı olan kaslardır.



### SON KART BENDE

#### Cevap: KARIN KASLARI



## ÖLÇME VE DEĞERLENDİRME



Süre: 40 Dakika



Aşağıdaki soruları dikkatlice okuyunuz ve doğru seçeneği işaretleyiniz.

- |  |  |
|--|--|
| <p>1. Aşağıdakilerden hangisi kafa kemiklerindedir?</p> <p>A) Os Femur<br/>B) Os Humerus<br/>C) Os Parietal<br/>D) Os Tibula<br/>E) Os Ulna</p> <p>2. Uzun kemiklerin uç kısmına ne ad verilir?</p> <p>A) Diafiz<br/>B) Epifiz<br/>C) Metafiz<br/>D) Periosteum<br/>E) Ossifikasyon</p> <p>3. Art kafa bölgesini oluşturan kemik aşağıdakilerden hangisidir?</p> <p>A) Os etmoidale<br/>B) Os frontale<br/>C) Os paritale<br/>D) Os occipitale<br/>E) Os sephenoidale</p> <p>4. Aşağıdakilerden hangisi yüzün tek oynar eklemi oluşturan kemiktir?</p> <p>A) Mandibula<br/>B) Maksilla<br/>C) Lacrimal kemik<br/>D) Vomer<br/>E) Zigomatik</p> | <p>5. Aşağıdakilerden hangisi paryetal ve frontal kemik arasında bulunan bingıldağın (büyük fontanel) adıdır?</p> <p>A) Fonticulus Anterior<br/>B) Fonticulus Posterior<br/>C) Fonticulus Anterolateral<br/>D) Fonticulus Posterolateral<br/>E) Fonticulus Mastoid</p> <p>6. Göğüs kafesinin ortasında yer alan ve kalp masajı uygulaması için kılavuzluk yapan yassı kemiğin adı nedir?</p> <p>A) Clavicula<br/>B) Costa<br/>C) Skapula<br/>D) Sternum<br/>E) Vertebra</p> <p>7. Aşağıdakilerden hangisi oynar eklem yapısında bulunmaz?</p> <p>A) Eklem boşluğu<br/>B) Eklem kapsülü<br/>C) Hyalin kırıkırdak<br/>D) Synovial zar<br/>E) Tendon</p> <p>8. Aşağıdakilerden hangisi eklem yüzeyini kayganlaştıran sıvıdır?</p> <p>A) Bursae<br/>B) Fibröz membran<br/>C) Tendon<br/>D) Synovia<br/>E) Menisküs</p> |
|--|--|





9. Aşağıdakilerden hangisi her iki yanda bulunan kalça kemiğinin birleşmesi sonucu oluşan ve kadınların doğum yaptığı esnada bir miktar açılan eklem adıdır?

- A) Facies articularis
- B) Gomfozis eklem
- C) Simfizis pubis
- D) Sindesmozis eklemler
- E) Sutura eklemler

10. Aşağıdaki kemiklerin hangisinde sinüs bulunmaz?

- A) Os Frontale
- B) Os Maksilla
- C) Os Palatinum
- D) Os Sphenoidale
- E) Os Temporale

11. Kolun arka bölgesinde bulunan, üç başlı ve kolun ekstansiyonunu sağlayan kas aşağıdakilerden hangisidir?

- A) M. Deltoideus
- B) M. Gluteus Maksimus
- C) M. Orbitalis Oris
- D) M. Sartorius
- E) M. Triceps Brachi

12. Aşağıdakilerden hangisi çiğneme kasıdır?

- A) M. Deltoideus
- B) M. Masseter
- C) M. Pectoralis
- D) M. Sartorius
- E) M. Temporalis

13. Kasların dışını saran, kası koruyan, bağ dokudan yapıları aşağıdakilerden hangisidir?

- A) Bursa
- B) Fascia
- C) Kas kılıfları
- D) Kiriş
- E) Tendon

14. Kemiklerin eklemler aracılığıyla bir araya gelmesiyle oluşan kemik çatıya ne ad verilir?

- A) Eklem
- B) İskelet
- C) Sutura
- D) Sinüs
- E) Omurga

15. Aşağıdakilerden hangisi kaburga kemiğine verilen addır?

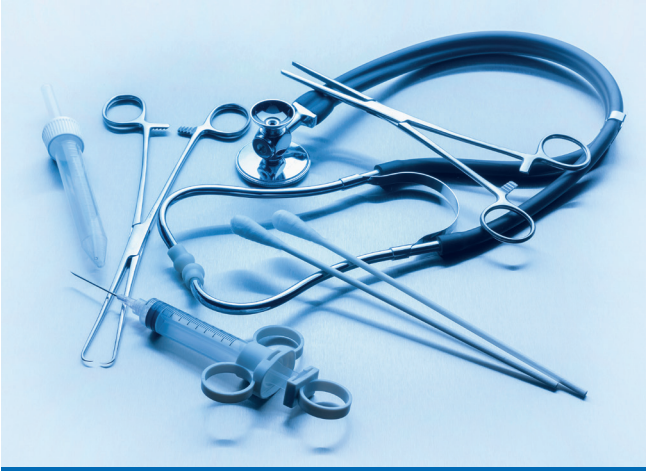- A) Os Costae
- B) Os Sternum
- C) Vertebra Thorax
- D) Vertebra Lumbalis
- E) Vertebra Sakrum

TEST BİTTİ.

CEVAPLARINIZI KONTROL EDİNİZ.

# TIBBİ CİHAZLAR

## 3. ÖĞRENME BİRİMİ



### ÖĞRENME BİRİMİ KONULARI

- 3.1. AMELİYATHANEDE KULLANILAN TIBBİ CİHAZLAR
- 3.2. TIBBİ İMPLANTLAR VE İŞİTME CİHAZLARI

### Hazırlık Çalışmaları

1. Ameliyat aletlerinin insan yaşantısına katkıları nelerdir? Sınıf ortamında tartışınız.
2. İmplant teknolojisi hakkında bildiklerinizi sınıf ortamında arkadaşlarınızla paylaşınız.

### NELER ÖĞRENECEKSİNİZ?

Tıbbi literatüre göre ameliyathanede kullanılan tıbbi cihazları ayırt etmeyi

Tıbbi literatüre göre tıbbi implant aletlerini ve işitme cihazlarını ayırt etmeyi

### TEMEL KAVRAMLAR

ameliyat, bisturi, cerrahi makas, cerrahi motor, dental implant, ekartör, elavatör, implant, işitme cihazı, küret, pens, penset, portegü, ronjur, tıbbi cihaz



### 3.1. AMELİYATHANEDE KULLANILAN TIBBİ CİHAZLAR

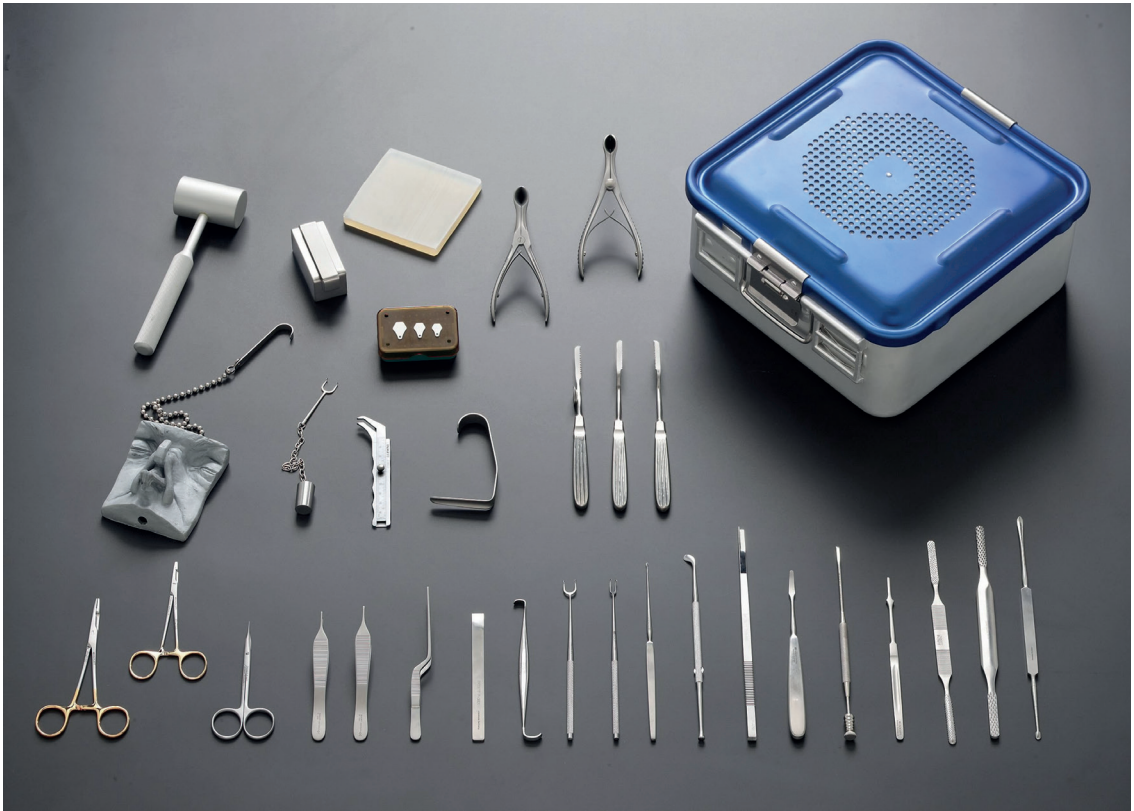**Cerrahi aletler**, sağlık uzmanlarının cerrahi işlem sırasında belirli eylemleri gerçekleştirmelerine yardımcı olan, özel olarak tasarlanmış aletlerdir (Görsel 3.1). Cerrahi alet üretiminde çelik seçimi çok önemlidir. Bunun yanı sıra cerrahi aletler gerektiğinde krom, altın gibi özel koruyucu tabakalarla kaplanır.

Cerrahi aletlerin kalitesini belirleyen çeliğin bileşimi farklılık gösterse de krom oranı önem taşımaktadır. Krom oranı yükseldikçe çelik türü paslanmaya karşı direnç kazanır. Karbon oranı ise çeliğin paslanmaya karşı direncini azaltır ancak sertliğini artırır.

Cerrahi aletlerin üretilmesinde kullanılan paslanmaz çelik, özelliği gereği sertliği ve karbon oranı yüksek çelik türlerinden seçilmektedir. Cerrahi el aletleri, üretimi sonrasında özel tekniklerle koruyucu yağ tabakası ile kaplanarak ambalajlanmaktadır.

Son yıllarda cerrahi aletlerin yapımında titanyum da kullanılmaya başlanmıştır. Çeliğe göre bazı avantajları vardır. Titanyum çelikten yüzde 45 daha güçlü ve yüzde 50 daha hafiftir. Titanyumdan üretilen cerrahi aletlerin manyetik birikimi de olmaz.

Cerrahi el aletleri; genel cerrahi el aletleri ve özel cerrahi el aletleri olarak iki guruba ayrılmaktadır. Genel cerrahi el aletleri; her bir cerrahi operasyonda yaygın olarak kullanılırken özel cerrahi el aletleri, belli başlı cerrahi operasyonlarda özel amaçlar için kullanılmaktadır. Cerrahi bir operasyonun başarı oranı doğrudan aletin tasarım, üretim kalitesi ve bakımıyla ilişkilidir.



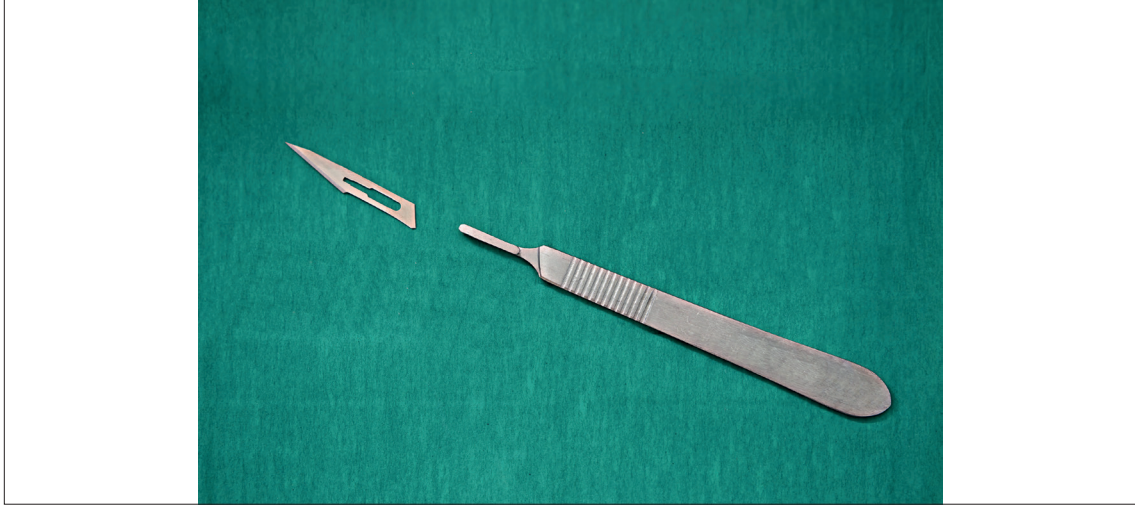
Görsel 3.1: Cerrahi aletler



### 3.1.1. Bisturi

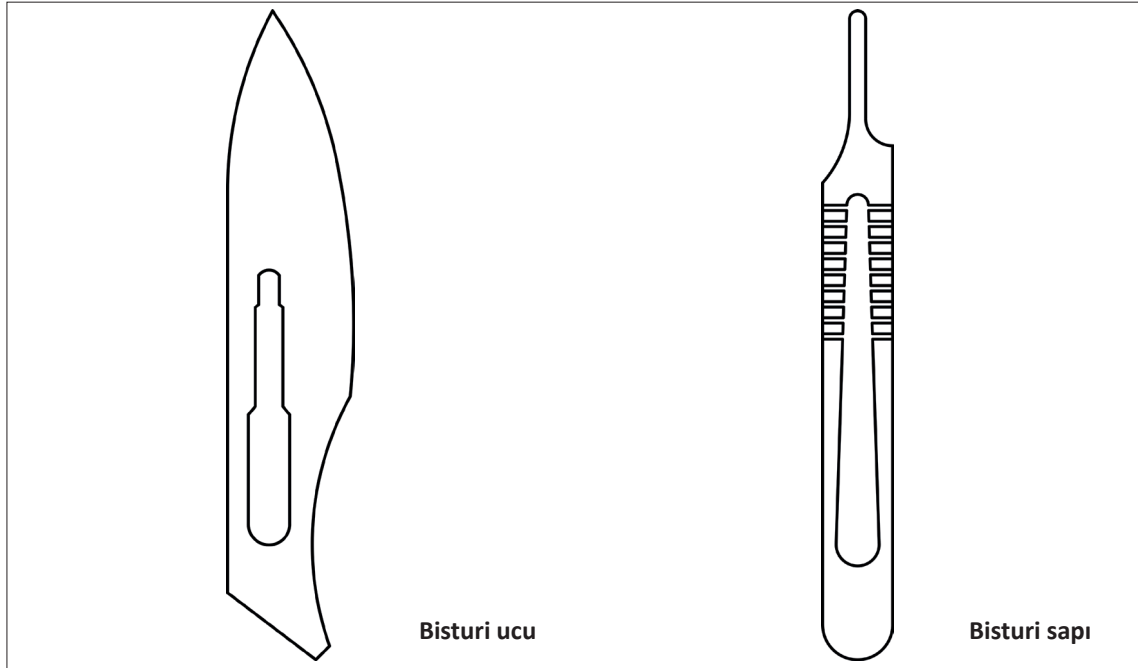
Kesiciler sınıfında yer alan bisturiler, bisturi sapı ve bisturi ucu olmak üzere iki kısımdan oluşur. Genellikle cerrahi işlemlerde kullanılan, çok keskin ameliyat aletidir. Bisturi halk arasında neşter adıyla bilinmektedir. (Görsel 3.2).

10 cm ile 25 cm arasında değişik boyutları bulunan bisturi, genellikle karbon çeliğinden üretilir. Bisturinin keskin ucu, lazer inceltme yöntemi ile keskinleştirilmiştir. Aşırı keskin olan bir cerrahi alettir. Ucuna tek kullanımlık bıçak takılan bistüri, en yaygın kullanıma sahiptir. Herhangi bir kaza meydana gelmemesi için uçları portegü olarak adlandırılan özel bir penset ile çıkarılır.



Görsel 3.2: Bistüri çeşitleri

Görsel 3.3'te bisturi ucu ve sapının teknik resim olarak çizimleri görülmektedir.



Görsel 3.3: Bisturi ucu ve sapının teknik resim olarak gösterimi

### 3.1.2. Ekartör

Cerrahi alanın kenarlarını yerinde tutmak için kullanılan tıbbi bir cihazdır. Ekartörler, cerrahların ve ameliyatta hemşirelerin cerrahi işlemler sırasında bir kesi veya yarayı açık tutmasına yardımcı olur. Doktorların ve hemşirelerin daha iyi görmelerini sağlayarak altta yatan organları veya dokuları yerinde tutmaya yardımcı olur (Görsel 3.4).

Ekartörler kullanım amaçlarına göre şu şekilde sınıflandırılabilir

#### a. Kemik Ekartörü:

Ortopedide kemikle ilgili işlemler için kullanılır.

#### b. Kesi Ekartörü:

Kesileri geri çekmek için genellikle küçük cerrahi bölgelerde kullanılır. Omurga cerrahisinde sıkça kullanılır.

#### c. Geri Çekme Ekartörü:

Karın veya göğüs kesilerini geri çekmek ve birden fazla derin doku katmanını geri tutmak için kullanılır.

#### ç. Diş ve Ortodontik Ekartörler:

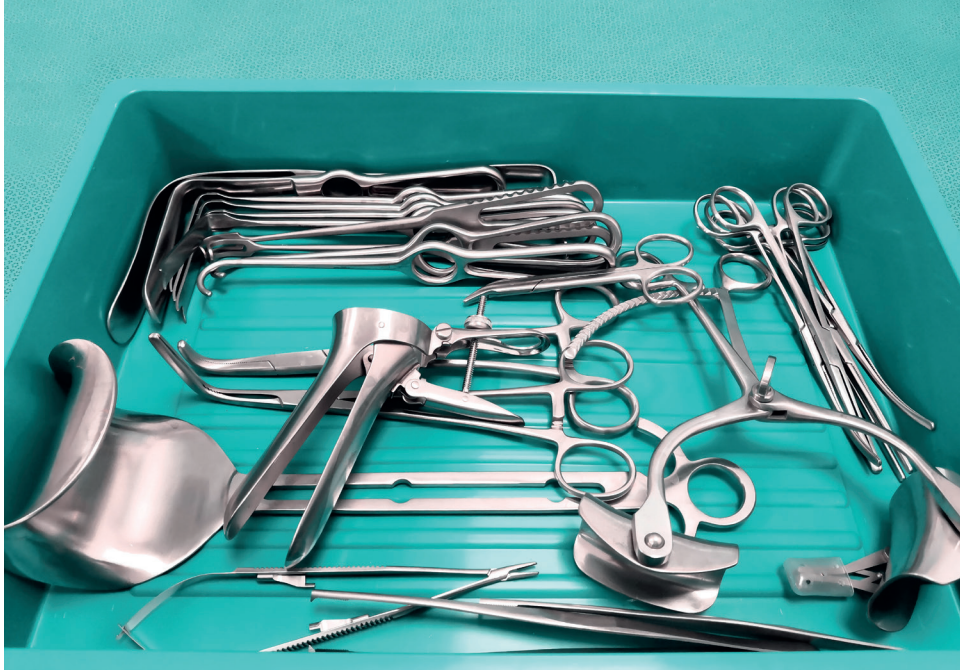Diş ve ortodontik cerrahide işlemler sırasında ağız ve dokuyu tutmak için kullanılır. Toplayıcı açılı bıçaklara ve bir halka tutamağına sahiptir.

#### d. Göğüs Ekartörü:

Göğüs cerrahisinde kaburgaları ayırmak için tasarlanmıştır. Özel kolları ve kramayer dişli mekanizması ile özellikle açık kalp ameliyatlarında kullanılmaktadır.

#### e. Spatula Mala Ekartörü:

Derin yaraları geri çekmek için kullanılır. Dokuyu geri tutmaya yardımcı olmak için çeşitli şekillerde bükülebilir.



Görsel 3.4: Ekartör çeşitleri

### 3.1.3. Cerrahi Makaslar

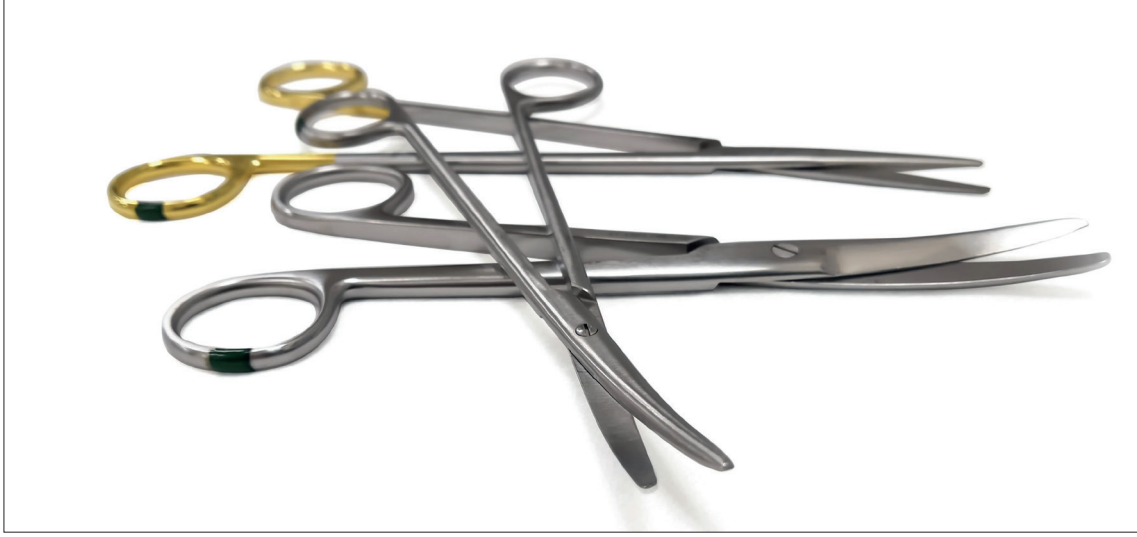Sargıların, cerrahi ipliklerin ve dokuların kesilmesi gibi birçok işlemde kullanılır (Görsel 3.5). Makaslar fonksiyonlarına göre ikiye ayrılır.

#### a. Diseksiyon (Kesip Açma) Makası


Göz, plastik ve mikroskopik cerrahide kullanılan küçük makaslardır.

#### b. Dikiş (Sütür, Mayo) Makası

Değişik uzunlukta, ucu kıvrık ve düz şekillerde olanları vardır. Ucu kıvrık makaslar dokuyu kesmek ve açmak, ucu düz makaslar ise dikiş ve dokuyu düz kesmek için kullanılır. Makaslar kâğıt veya tüp kesmek için kullanılmamalıdır (Görsel 3.6).



Görsel 3.5: Cerrahi makaslar



Görsel 3.6: Cerrahi makasın teknik resim olarak gösterimi

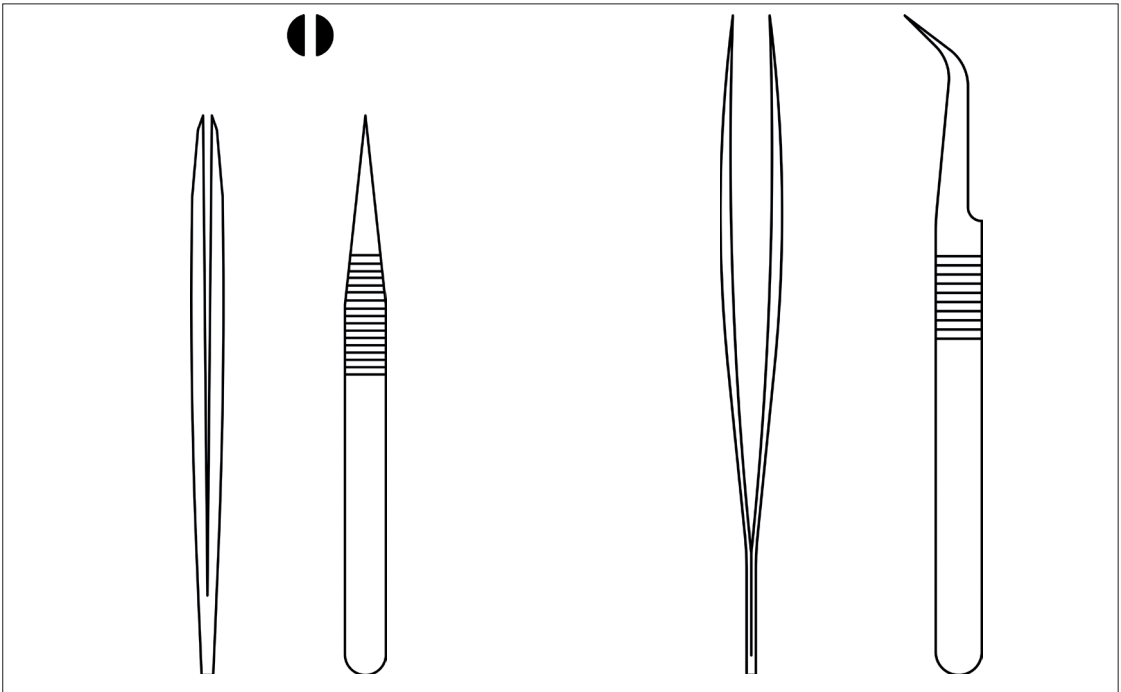
### 3.1.4. Penset

Pansuman yaparken ve dikiş atarken dokuyu tutmaya yarayan cerrahi bir alettir (Görsel 3.7). Pensetler asite dayanıklıdır. Kavrama için ağız yüzeyleri özel olarak tasarlanmıştır.



Görsel 3.7: Penset çeşitleri

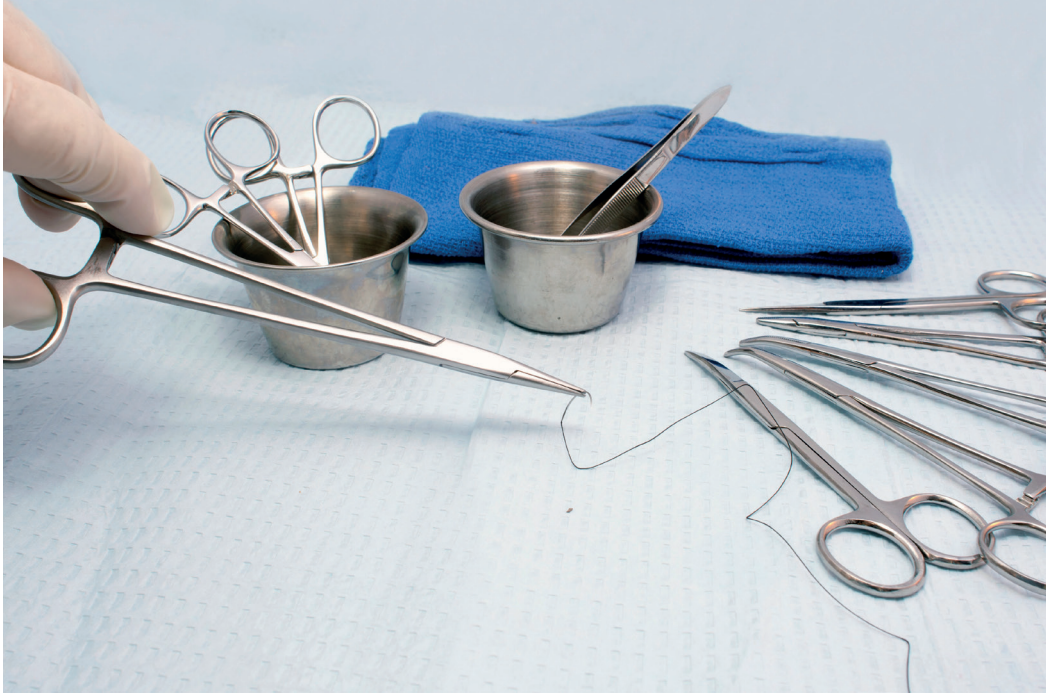Görsel 3.8'de iki farklı pensetin teknik resim olarak gösterimleri verilmiştir.



Görsel 3.8: Pensetlerin teknik resim olarak gösterimi

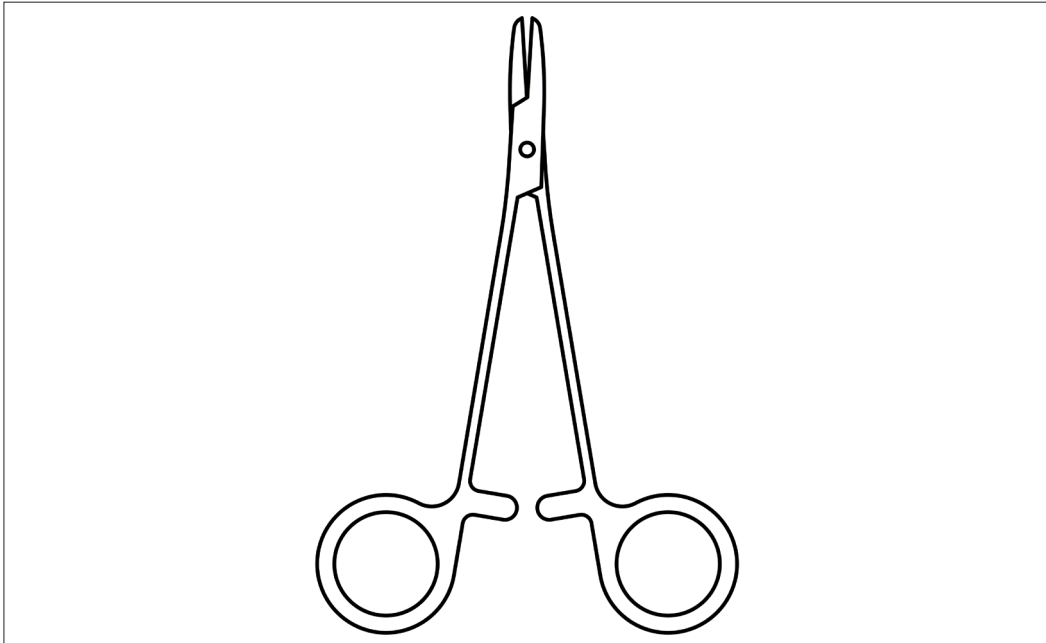
### 3.1.5. Portegüler

Portegüler dikiş atmak için iğneleri tutmada kullanılan cerrahi aletlerdir (Görsel 3.9). Değişik boylarda düz ve eğri çeşitleri bulunmaktadır. Makas gibi parmak sokularak tutulur.



Görsel 3.9: Portegünün kullanımı

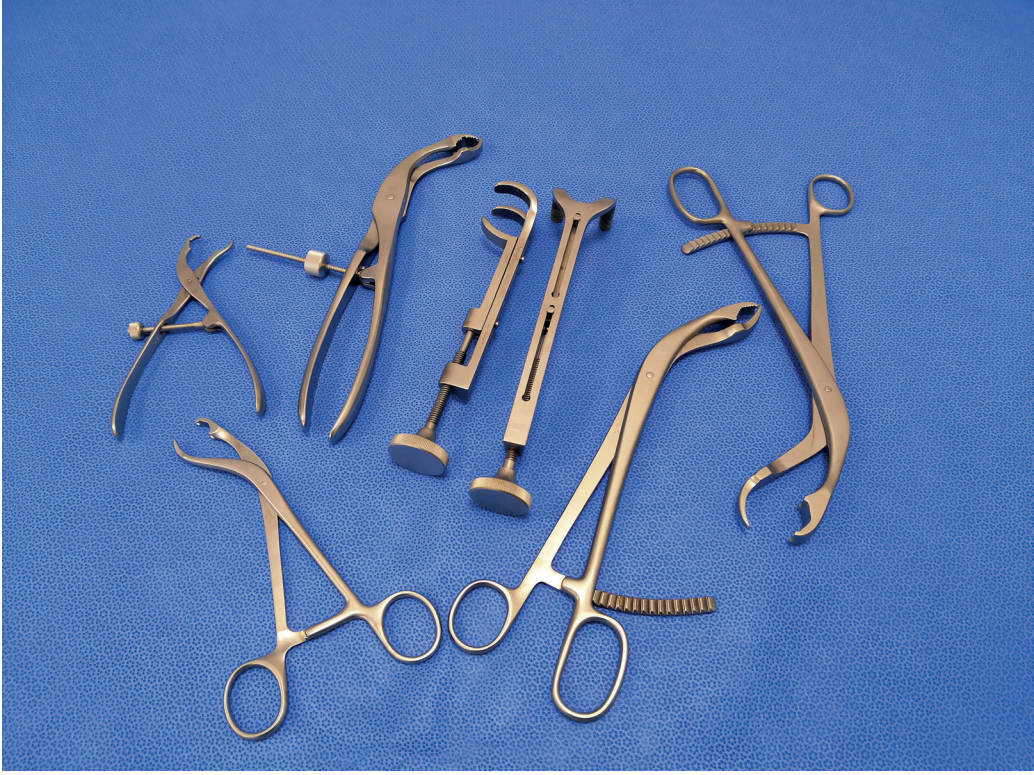Görsel 3.10'da portegünün teknik resim olarak gösterimi verilmiştir.



Görsel 3.10: Portegünün teknik resim olarak gösterimi

### 3.1.6. Ronjur

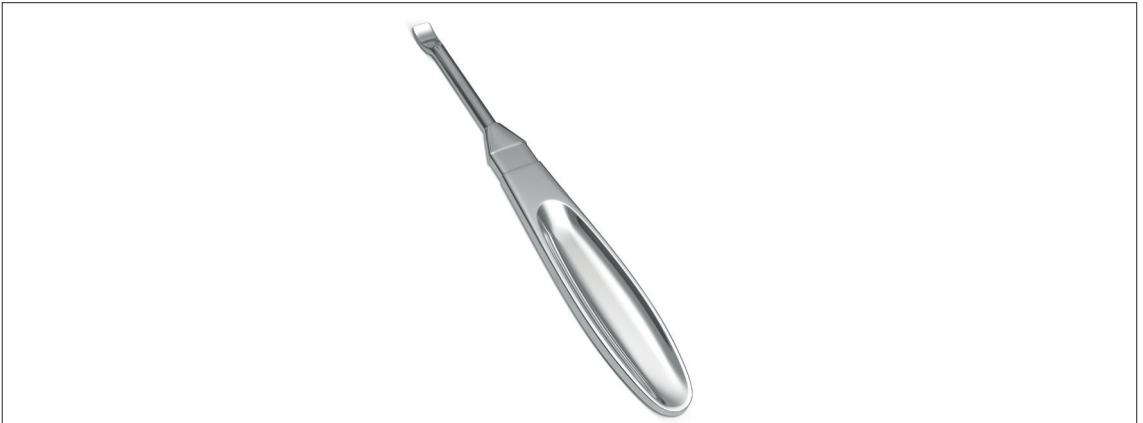Kemikleri dışarı çıkarabilmek için kullanılan keskin kenarlı, kepçe şeklinde bir uca sahip cerrahi bir alettir. Kemikte veya çevresindeki dokulara erişmek, koparmak ve parça almak için kullanılır. Çeşitli boyutları ve tipleri mevcuttur (Görsel 3.11).



Görsel 3.11: Ronjur (kemik tutucu)

### 3.1.7. Elevatör

Ağız içi ameliyatlarda kullanılan, dişi çevre dokulardan ayırmaya ve hareketlendirmeye yarayan cerrahi bir alettir (Görsel 3.12). Ağız açmak, yumuşak dokuları kemik üzerinden kaldırmak ve kök için kullanılan farklı çeşitleri vardır.




Görsel 3.12: Elevatör

### 3.1.8. Küret

Biyolojik dokuları, kemik parçalarını, her türlü yarayı kesip çıkartmak ve temizlemek için kullanılan bir alettir. Aynı zamanda kazıma işlemleri için de kullanılır (Görsel 3.13).

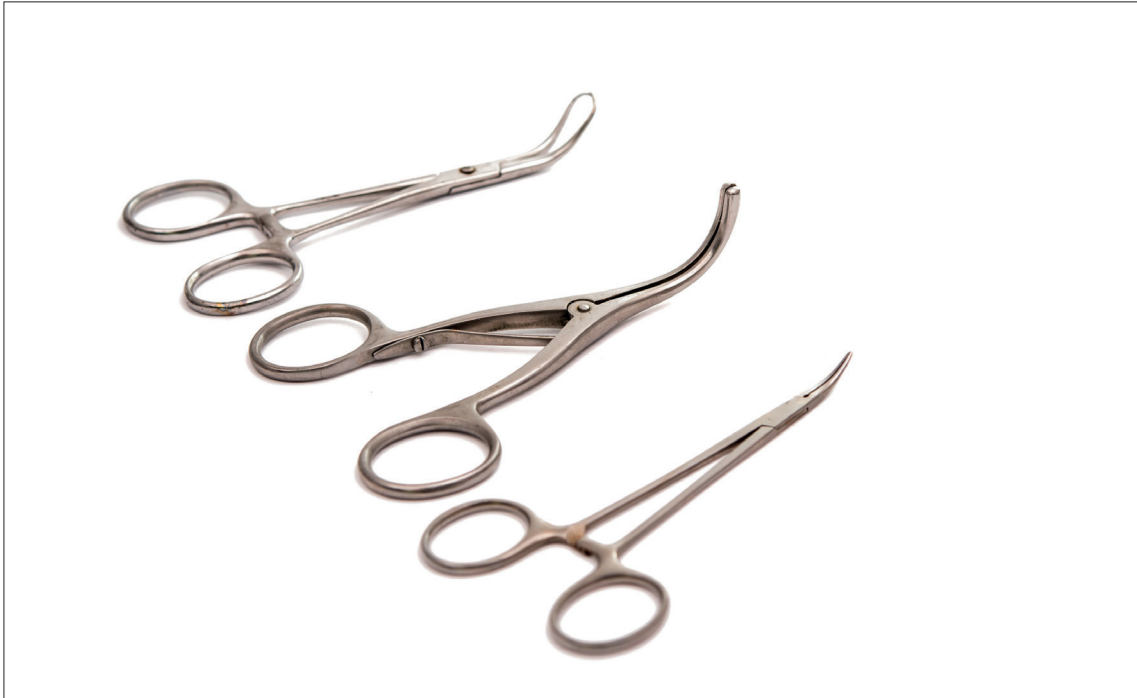Küretin şekli genel olarak kaleme benzer. Ucunda küçük çengel veya küreye benzer bir yapı vardır. Vücut boşluğunun kaplamasının kazınması, yabancı maddelerden temizlenmesi için kullanılmaktadır.



Görsel 3.13: Küret

### 3.1.9. Pensler

Cerrahi müdahalelerde organın ya da kan damarlarının kesilmiş olan uçlarının geçici olarak sıkıştırılması için kullanılan cerrahi aletlerdir (Görsel 3.14). Farklı alanlarda kıskaç olarak da kullanılır. Penslerin asıl kullanım amacı sıkıştırmaktır.



Görsel 3.14: Pens çeşitleri

### 3.1.10. Cerrahi Motorlar

Kesici, delici ve oyucu özellikleri bulunan cerrahi aletlerdir. Genellikle ortopedi ve beyin cerrahisinde kullanılır. Yüksek kas gücü gerektiren durumlarda tercih edilir (Görsel 3.15).

Çalışma prensibi olarak genellikle gelen elektrik enerjisini motor yardımı ile dönme hareketine çevirir ve aletin ucundaki aparatın cinsine göre operasyon gerçekleşir (kesme ya da delme).

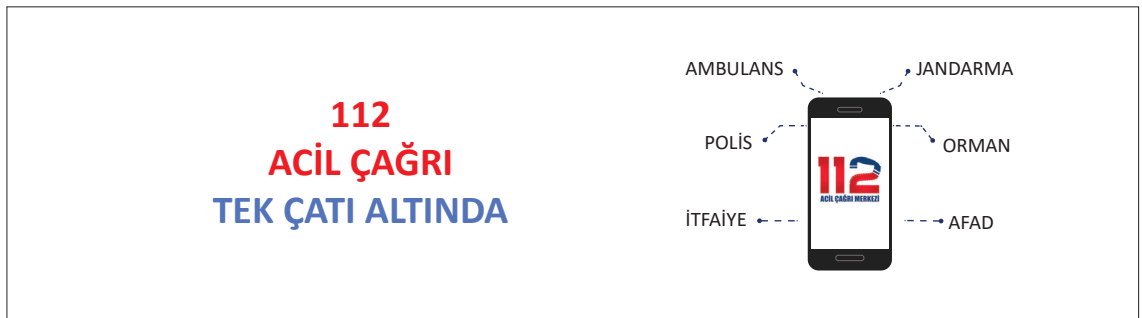#### Cerrahi Motorlar Şu Bölümlerden Oluşur

- Motor
- Değişebilir uç
- Batarya

Elektrik enerjisi, taşınabilir özelliği olmasından dolayı bataryadan sağlanır. Operasyonlarda kullanılan başlıkların her kullanımdan sonra dezenfekte edilmesi gerekmektedir. Tek kullanımlık başlıklar görevleri bittikten sonra tıbbi atık çöpüne atılmalıdır.



Görsel 3.15: Cerrahi matkaplar





## SIRA SİZDE



**A. Cerrahi aletlerin iki boyutlu şekillerini A4 boyutunda bir kâğıda çizerek altlarına isimlerini yazınız.**

**B. Cerrahi aletlerin görevlerini söyleyiniz.**

**C. Cerrahi alet terimleri ile ilgili aşağıda verilen tanımları sütunun önündeki verilen boşluğa, terimler sütunundan uygun olan harfi yazarak eşleştiriniz.**

TANIMLAR		TERİMLER	
1	Genellikle cerrahi işlemlerde kullanılan, çok keskin ameliyat aletidir.	a	Penset
2	Kesici, delici ve oyucu özellikleri bulunan cerrahi aletlerdir.	b	Ekartör
3	Cerrahi alanın kenarlarını yerinde tutmak için kullanılan tıbbi bir cihazdır.	c	Cerrahi Makas
4	Ağız içi ameliyatlarda kullanılan cerrahi bir alettir. Dişi çevre dokulardan ayırmaya ve hareketlendirmeye yarayan cerrahi bir alettir.	ç	Pens
5	Cerrahi müdahalelerde organın ya da kan damarlarının kesilmiş olan uçlarının geçici olarak sıkıştırılması için kullanılan cerrahi aletlerdir.	d	Portegü
6	Kemikleri dışarı çıkarabilmek için kullanılan keskin kenarlı, kepçe şeklinde bir uca sahip cerrahi bir alettir.	e	Sivri Makas
7	Pansuman yaparken ve dikiş atarken dokuyu ya da dikiş atmak için dokuyu tutmaya yarayan cerrahi bir alettir.	f	Cerrahi Alet
8	Biyolojik dokuları, kemik parçalarını, her türlü yarayı kesip çıkartmak ve temizlemek için kullanılan bir alettir.	g	Ronjur
9	Portegüler dikiş atmak için iğneleri tutmada kullanılan cerrahi aletlerdir.	ğ	Cerrahi Motor
10	Sargıların, cerrahi ipliklerin ve dokuların kesilmesi gibi birçok işlemde kullanılır.	h	Makas
		ı	Neşter
		i	Elavatör
		j	Küret

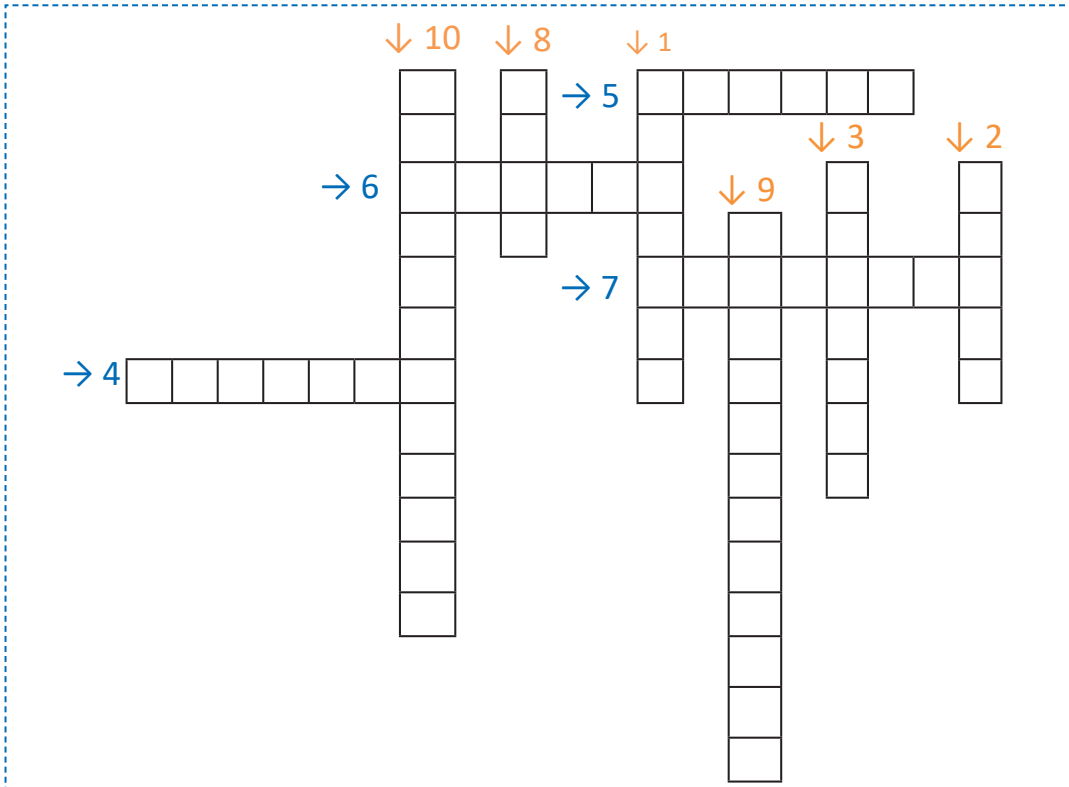


## ÇENGEL BULMACA

Aşağıda verilen soruların cevaplarını çengel bulmaca üzerindeki kutucuklara ok yönünde (soldan sağa ve yukarıdan aşağıya) yazınız.

### SORULAR

1. Dikiş atmak için iğneleri tutmada kullanılan cerrahi alet nedir?
2. Biyolojik dokuları, kemik parçalarını, her türlü yarayı kesip çıkartmak ve temizlemek için kullanılan cerrahi alet nedir?
3. Cerrahi alanın kenarlarını yerinde tutmak için kullanılan cerrahi alet nedir?
4. Genellikle cerrahi işlemlerde kullanılan, çok keskin ameliyat aleti nedir?
5. Pansuman ya da dikiş atmak için dokuyu tutmaya yarayan cerrahi alet nedir?
6. Kemikleri dışarı çıkarabilmek için kullanılan cerrahi alet nedir?
7. Dişi çevre dokulardan ayırmaya ve hareketlendirmeye yarayan cerrahi alet nedir?
8. Cerrahi müdahalelerde organın ya da kan damarlarının kesilmiş olan uçlarının geçici olarak sıkıştırılması için kullanılan cerrahi alet nedir?
9. Sargıların, cerrahi ipliklerin ve dokuların kesilmesi için kullanılan cerrahi alet nedir?
10. Kesici, delici ve oyucu özellikleri bulunan cerrahi alet nedir?





## 3.2. TIBBİ İMPLANTLAR VE İŞİTME CİHAZLARI

Bu bölümde tıbbi implant ve işitme cihazları ele alınacaktır.

### 3.2.1. Tıbbi İmplant Cihazları

**İmplant;** vücutta hasarlı ya da eksik yapıları güçlendirmek, desteklemek veya değiştirmek amacıyla üretilmiş tıbbi cihazlardır.

İmplant teknolojisi genel olarak omurga sistemi implantları, alt ve üst ekstremité implantları ve dental implantlar olarak sınıflandırılabilir.

#### A. Omurga Sistemi İmplantları

Dengede durmak için özel bir dizilim sistemi ile çalışan omurga sistemi aynı zamanda içinden geçen omurluk ve buna bağlı sinirleri de korur. Omurgada oluşan kırıklar, içinden geçen sinirlerin ve yakınında bulunan hayati damarların etkilenme riski bulunması nedeniyle diğer kemik kırıklarından farklı bir öneme sahiptir.

Omurga kırıkları ya da yaralanmaları ardından hastalarda farklı şikayetler görülebilir. Bu kırığın tipine, travmanın şiddetine ve omurganın etkilenme bölgesine göre değişiklik gösterir. Omurga kırıklarında hastalarda yaşanan ilk şikâyet ağrıdır. Bunun yanı sıra uyuşukluk, kol ve bacaklarda hissizlik ve kuvvet kaybı gibi şikayetler de görülebilir.

Omurga sistemindeki aksaklıklarda konservatif denen tutucu tedaviler uygulanır. Bu tedavilerden fayda görülmemesi ve bu tedavilerin uygulanamaması durumunda cerrahi girişimler gerekebilir.

Omurga cerrahisinde enstürmantasyon denen vidalama yöntemi sıklıkla kullanılmaktadır. Kemiklerin birbirini taşıyamaz hâle gelmesi sonrasında bir destek gereksinimi olursa omurgaya vida yerleştirilebilir. Desteğini ve dengesini kaybetmiş omurgaya yeniden sağlam bir yapı kazandırmak amaçlanmaktadır.

Halk arasında platin yerleştirme olarak bilinen ameliyatlarda, titanyum alaşımli çok sert vidalar kullanılmaktadır. Omurga implantları dört gruba ayrılır.

#### a. Çubuk İmplantları

Omurların belli bölümlerini sınırlandırarak omurların düzenlenmesini sağlar.

#### b. Pedikül Vida İmplantları

Bu vidalar kaynaşmış omurların altına ya da üstüne yerleştirilir. Omurga sistemi tam olarak iyileştikten sonra vücuda zarar vermiyor ise çıkartılmayabilir.

#### c. Kafes İmplantları

Servikal torasik ve lomber omurga içerisindeki bozuklukların tedavisi için kullanılır. İki omur arasında boşluk tutucu görevini yerine getirir.

#### ç. Plaka İmplantları

Omurgaları dengelemeye ve desteklemeye yardımcı olan bir implant türüdür. İskeleti yerinde tutmaya yardımcı olur.

Vidaların, vida başlarına mafsallanarak istenen pozisyonda boyun omuruna bağlantıları sağlanır. Bu vidalar titanyum alaşımlarından üretilmektedir.



## B. Alt ve Üst Ekstremitte İmplantları

Alt ve üst ekstremitte bölgesinde oldukça fazla kemik bulunmaktadır. Bu kemiklerin kırılması ya da zedelenmesi sonucu meydana gelen hasarların bir kısmı implant tedavisi ile çözülebilir.

Yaygın olarak Radius başı kırıkları görülür. Dirsek kırıkları içinde ortalama %20 olarak görülür. Çok parçalı kırıklar şeklinde olabilir. Bunun yanında bağ yaralanmaları da olabilir. Eklem içi ve eklem dışı kırıklarında Görsel 3.16'da görüldüğü gibi Radius başı plakları kullanılmaktadır.

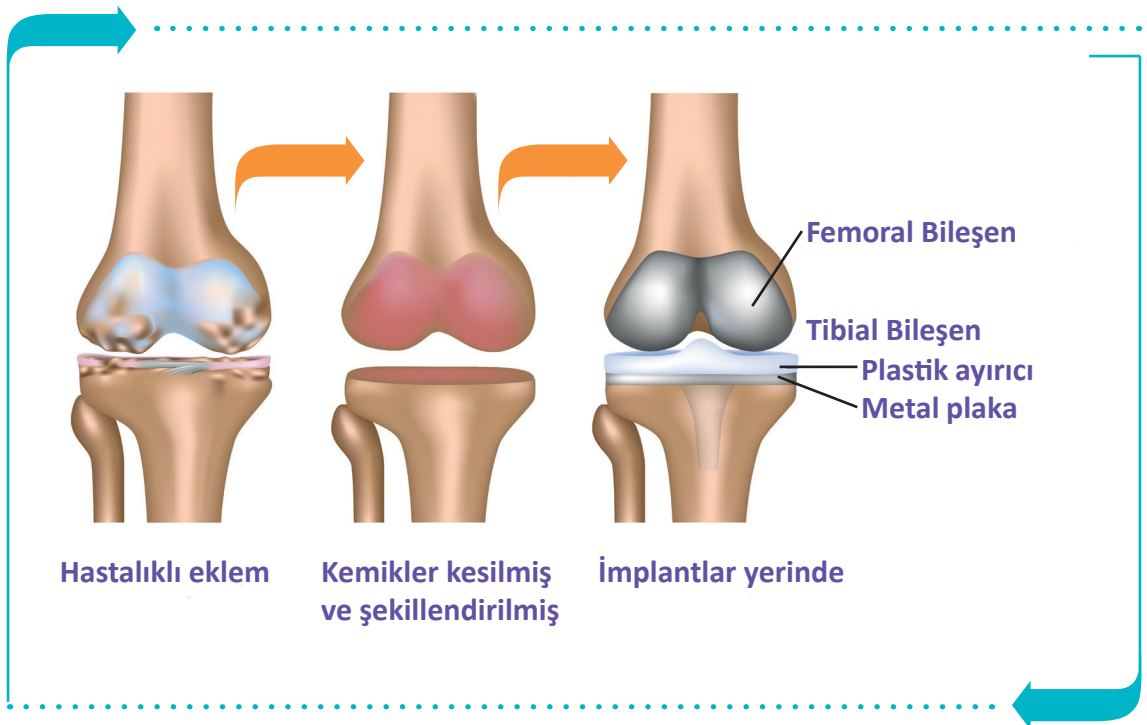
El bileği kırıklarında dıştan tespit veya içten tespit yöntemleri kullanılabilir. Dıştan tespit için el ile ön kol arasında köprü görevini görecektir platinler yerleştirilebilir. Aynı zamanda çivilerle de kırıklar birbirine tutturulabilir. İçten tespit için de plaklar kullanılabilir.

Köprücük kemiği kırıkları tüm kırıkların %5'ini oluşturur. Omuz kuşağı yaralanmalarının %44'ü, ciddi omuz bölgesi yaralanmalarının yarısı köprücük kırığı ile beraberdir. Köprücük kemiği kırıklarının en yaygın sebebi bir darbedir. Bu darbe düşmeyle, omuza darbe almakla veya bir trafik kazasında meydana gelebilir. Bazı insanlarda köprücük kemiği herhangi bir darbe almadan da kırılabilir.

Plaka ve vidalama yöntemi cerrahi tedavilerde tercih edilen bir yöntemdir. Açık kırıklarda, kemik içi çivileme dışarıdan tespit yöntemleri ile kullanılır. Doğru tespitini seçimi noktasında cerrahın tecrübesi oldukça önemlidir.

Dirsek bölgesinde meydana gelen kırıklarda; şiddetli ani ağrı, şişlik, morluk, parmaklarda uyuşma hissi, hareket ettirememe, dirseği tam olarak oynatamama ve temas ile hassasiyet belirtileri görülmektedir. Dirsek kırığı ameliyatında metal çubuklar, teller ve plak vidaları kullanılmaktadır.

Aşınmış eklem yüzeylerinin yüksek dayanımlı metal ile değiştirildiği operasyonlara **tam diz protezi uygulaması** denir. Görsel 3.16'da tam diz protezi uygulama aşamaları görülmektedir.



Görsel 3.16: Tam diz protezi

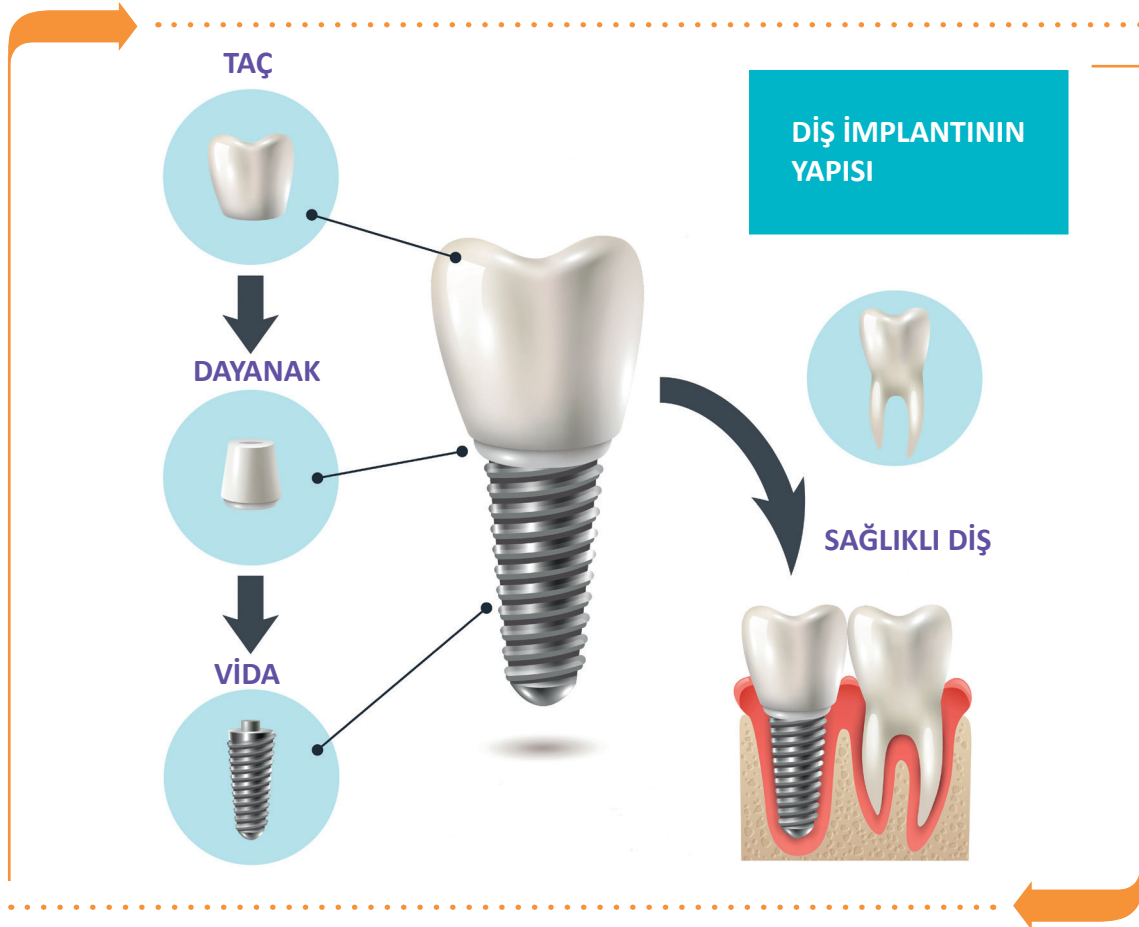

### C. Dental İmplantlar

Eksik dişlerin tedavisinde kullanılan ve kemiğin içine yerleştirilen vidalara **diş implantları** denir. Vidaların üzerine diş protezleri yerleştirilir. Bu tedavinin diğer tedavilere göre avantajı komşu dişlere zarar vermemiş olmasıdır. İmplant tedavisi yapıldıktan sonra kök görevini yerine getirir ve doğal diş yapısı gibi rahatlıkla yemek yenebilir, gülünebilir ve konuşulabilir.

İmplant tedavisi genellikle çene ve yüz gelişimini tamamlamış 18 yaş üzeri kişilere uygulanır. Tedavi yapılmadan önce çene yapısının implant tedavisine uygun olup olmadığını kontrol etmek için röntgen çekilir. Diş eti yapısının sağlıklı olması implant tedavisinin uygulanmasında önemlidir.

Görsel 3.17'de diş implantının bölümleri ve uygulanışı gösterilmiştir.



Görsel 3.17: Diş implantının uygulanışı ve kısımları

#### Taç (Suprastrüktür)

İmplantın üst kısmıdır.

#### Dayanak (Mezostrüktür)

İmplantın orta kısmıdır. İnfrastüktür ile suprastrüktür yapılarının birleşimini sağlar.

#### Vida (Infrastüktür)

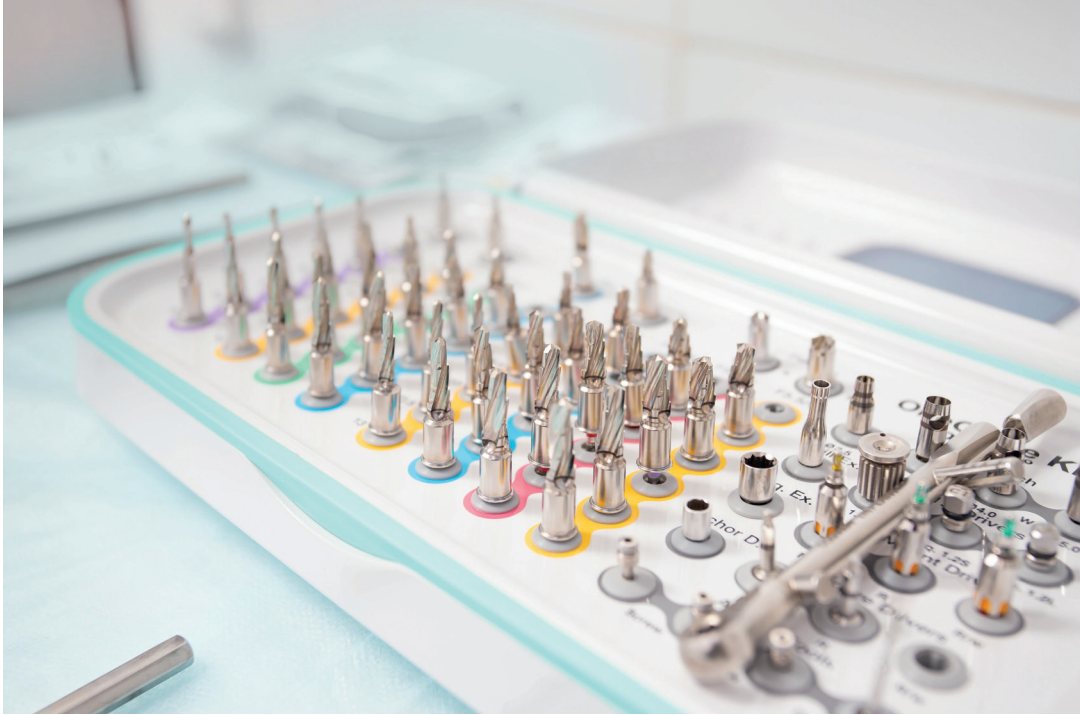İmplantın alt kısmını oluşturur. Çene kemiğine cerrahi operasyon ile yerleştirilir.



### Dış İmplantı Tedavisinin Avantajları

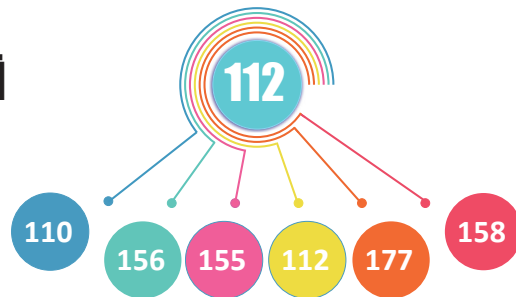
- Daha güçlü yapıya sahip olup çiğneme fonksiyonunu rahatlıkla yerine getirir.
- Estetik anlamda normal diş yapısına en yakın görüntüyü sağlar.
- Takma protezlerde genelde rastlanan düşme problemi bu uygulamada yoktur.
- Diş etlerine ve çene kemiğine hiçbir yan etkisi yoktur.
- En uzun dayanma gücüne sahip tedavi şeklidir.
- Gülüş ya da konuşma fonksiyonlarında herhangi bir bozukluk göstermez.

İmplant tedavisinde alet olarak genellikle matkaplar, genişleticiler ve anahtarlar kullanılmaktadır (Görsel 3.18).



Görsel 3.18: İmplant aletleri (matkaplar, genişleticiler ve anahtarlar)

## TEK NUMARADA BİRLEŞTİ



Ülkemizde farklı acil yardım çağrılarını için kullanılan 7 kuruma ait acil çağrı numaralarının (İtfaiye: 110, Jandarma: 156, Polis: 155, Sağlık: 112, Orman: 177, Sahil Güvenlik: 158, AFAD: 122) tek numara (112) altında toplanması amacıyla geliştirilmiştir.



### 3.2.1. İşitme Cihazları

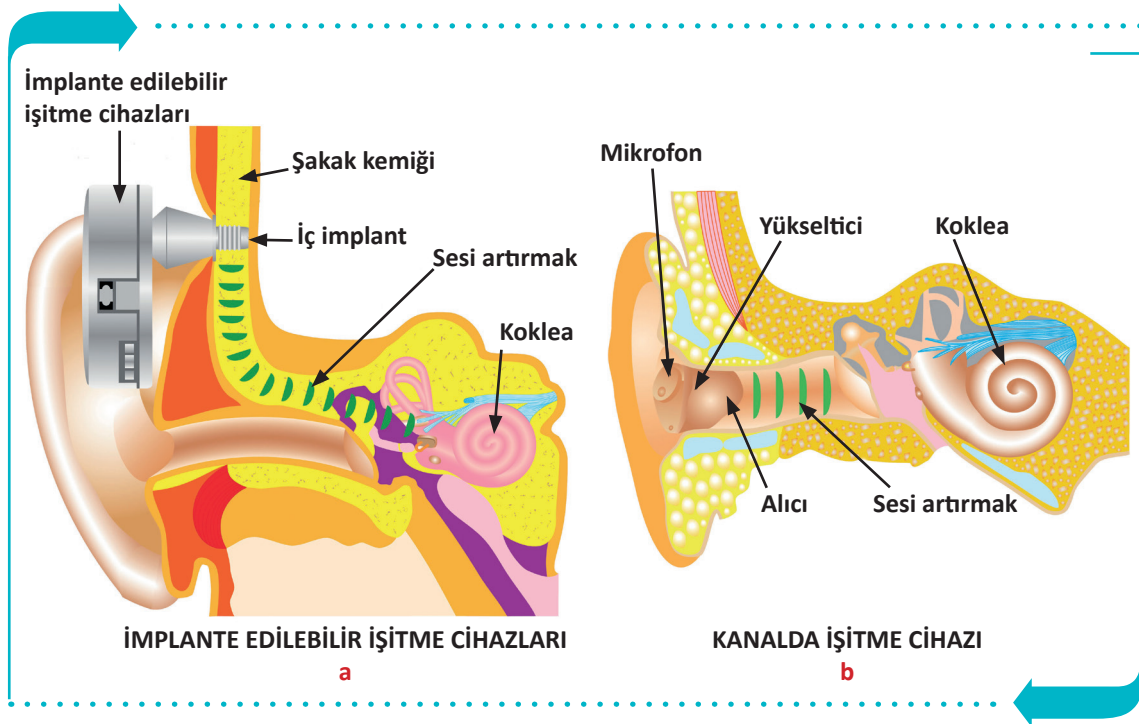
İşitme kaybı, doğuştan ya da sonradan oluşan bir olaydır. İşitme cihazları ortamdaki seslerin şiddetini ve kalitesini artırır. Genel olarak iki tip işitme cihazı vardır.

#### a. Kemiğe İmlante Edilmiş İşitme Cihazları

Sesleri kemik yolunu kullanarak orta kulağı devre dışı bırakıp doğrudan iç kulağa ileten cihazlardır. İç parçaları ameliyat yolu ile takılıp bu kısım iyileştikten sonra dış parçalar takılır (Görsel 3.19.a).

#### b. Kanalda İşitme Cihazları

Kulak kanalı içinde bulunan cihazlardır. Dış kulağın içine yerleştirilir ve dışarıdan görünmez. Cihazda mikrofonsistemi bulunur ve havadaki sesin seviyesini ve kalitesini artırmak suretiyle sesi orta kulağa gönderir (Görsel 3.19.b).



Görsel 3.19: İşitme cihazları

#### İşitme Cihazlarının Seçimi Ve Kullanımında Dikkat Edilecek Hususlar

- İşitme cihazlarının seçiminde estetik kaygılardan ziyade sağlık probleminin çözümü göz önünde tutulmalıdır.
- İşitme testi yaptırılarak problemin tam tanısı belirlenip ondan sonra cihaz seçimi yapılmalıdır.
- İşitme cihazları ıslak ortamlardan uzak tutulmalıdır.
- Her insanın anatomik yapısı farklı olduğu için kişiye uygun işitme cihazları seçilmelidir.
- İşitme cihazlarının sürekli açık kalması pil ömrünü azaltacağı için yatarken kapalı konuma getirmek cihazın kullanım ömrünü artıracaktır.
- Kulakta bir enfeksiyon bulunması halinde işitme cihazları kesinlikle kullanılmamalıdır.



**ÖLÇME VE DEĞERLENDİRME****Süre: 20 Dakika**

Aşağıdaki soruları dikkatlice okuyunuz ve doğru seçeneği işaretleyiniz.

1. Aşağıdakilerden hangisi cerrahi işlem sırasında belirli eylemleri gerçekleştirmelerine yardımcı olan, özel olarak tasarlanmış aletlerdir?  
A) Fizyoloji  
B) Cerrahi  
C) Anatomi  
D) Operasyon  
E) Ölçme
  2. Aşağıdakilerden hangisi genellikle cerrahi işlemlerde kullanılan, çok keskin ameliyat aletidir?  
A) Ekartör  
B) Penset  
C) Cerrahi makas  
D) Pertegü  
E) Bisturi
  3. Aşağıdaki hangisi kesici, delici ve oyucu özellikleri bulunan cerrahi alettir?  
A) Cerrahi motor  
B) Batarya  
C) Bisturi  
D) Pens  
E) Cerrahi matkap
  4. Aşağıdakilerden hangisi sargıların, cerrahi ip-liklerin ve dokuların kesilmesi gibi birçok işlemden kullanılır?  
A) Elavatör  
B) Ronjur  
C) Cerrahi makas  
D) Küret  
E) Penset
  5. Aşağıdakilerden hangisi omurga implant çeşitlerinden değildir?  
A) Çubuk  
B) Pedikül vida  
C) Doku  
D) Plaka  
E) Pedikül vida
  6. Aşağıdakilerden hangisi vücudumuzda hasarlı ya da eksik yapıları güçlendirmek, desteklemek veya değiştirmek amacı ile üretilmiş tıbbi cihazlardır?  
A) Organ  
B) Tıbbi cihaz  
C) Plaka  
D) İmplant  
E) Çubuk
  7. Aşağıdakilerden hangisi sesleri kemik yolunu kullanarak orta kulağı devre dışı bırakıp doğrudan iç kulağa ileten cihazlardır?  
A) Kemiğe implante edilmiş işitme cihazı  
B) Mikrofonlu işitme cihazı  
C) Kanalda işitme cihazı  
D) Kulak içi işitme cihazı  
E) Kemik yolu işitme cihazı
- TEST BİTTİ.**  
**CEVAPLARINIZI KONTROL EDİNİZ.**

# YABANCI DİLDE TIBBİ CİHAZLAR

## 4. ÖĞRENME BİRİMİ



### ÖĞRENME BİRİMİ KONULARI

- 4.1. ÖLÇÜ BİRİMLERİNİN İNGİLİZCE TERMİNOLOJİSİ
- 4.2. TEKNİK ÇİZİM TERİMLERİNİN İNGİLİZCE TERMİNOLOJİSİ
- 4.3. MALZEMELERİN İNGİLİZCE TERMİNOLOJİSİ
- 4.4. TIBBİ CİHAZLARIN İNGİLİZCE TERMİNOLOJİSİ

### Hazırlık Çalışmaları

1. Çevrenizde kullanılan uzunluk ve ağırlık ölçü birimlerine dair örnekler veriniz.
2. Çevrenizde karşılaştığınız ölçme birimleri hangi dil gruplarına dayanmaktadır? Sınıf ortamında tartışınız.

### NELER ÖĞRENECEKSİNİZ?

İngilizce dil bilgisine uygun olarak ölçü birimlerini İngilizce tanımlamayı

İngilizce dil bilgisine uygun olarak teknik çizim terimlerini İngilizce tanımlamayı

Tıbbi cihaz üretiminde kullanılan malzemeleri İngilizce tanımlamayı

### TEMEL KAVRAMLAR

ağırlık ölçü birimleri, beden ölçü birimleri, çizim terimleri, elektrik ölçü birimleri, hacim malzeme terminolojisi, ölçü birimleri, tıbbi cihaz terminolojisi, uzunluk ölçü birimleri



## 4.1. ÖLÇÜ BİRİMLERİNİN İNGİLİZCE TERMİNOLOJİSİ

Bir niceliği, o nicelik için kabul edilmiş birimlerden birine göre oranlamaya **ölçme** denir. Bir büyüklüğü ölçmek için karşılaştırma amacıyla seçilen aynı cinsten büyüklüklere **birim** denir. Genel olarak kullanılan üç önemli birim sistemi vardır.

### a. FPS Birim Sistemi

İngiliz Birim Sistemi olarak da bilinir. Uzunluğun foot (ft) ile ağırlığın pound (libre, lb) ile ve zamanın saniye (s) ile ölçüldüğü birim sistemidir.

### b. CGS Birim Sistemi

Uzunluğun santimetre (cm), kütle gram (g) ve zamanın saniye (s) ile ölçüldüğü birim sistemidir.

### c. MKS Birim Sistemi

Uzunluğun metre (m), ağırlığın kilogramkuvvet (kg-f) ve zamanın saniye (s) ile ölçüldüğü birim sistemidir. Ölçü birimleri uzunluk, ağırlık, beden ve alan ölçü birimleri şeklinde gruplandırılabilir.

### 4.1.1. Uzunluk Ölçü Birimleri

Tablo 4.1'de uzunluk ölçü birimlerinin İngilizce karşılıkları verilmiştir.

Tablo 4.1: Uzunluk Ölçü Birimleri ve İngilizce Karşılıkları

Ölçü Birimi	Kısaltması	İngilizcesi
Metre	m	Meter
Santimetre	cm	Centimeter
Milimetre	mm	Milimeter
inç	in	Inch
Mil	mi	Mile
Mikron	$\mu\text{m}$	Micron
Nanometre	nm	Nanometer
Desimetre	dm	Decimeter

### 4.1.2. Elektrik Ölçü Birimleri

Tablo 4.2'de elektrik ölçü birimlerinin İngilizce karşılıkları verilmiştir.

Tablo 4.2: Elektrik Ölçü Birimleri ve İngilizce Karşılıkları

Ölçü Birimi	Kısaltması	İngilizcesi
Volt	V	Volt
Ohm	O	Ohms
Hertz	Hz	Hertz
Watt	W	Watts
Amper	A	Ampere

### 4.1.3. Ağırlık Ölçü Birimleri

Tablo 4.3'te ağırlık ölçü birimlerinin İngilizce karşılıkları verilmiştir.

Tablo 4.3: Ağırlık Ölçü Birimleri ve İngilizce Karşılıkları

Ölçü Birimi	Kısaltması	İngilizcesi
Kiloton	kt	Kiloton
Kilogram	kg	Kilogram
Gram	gr	Gram
Miligram	mg	Miligram
Desigram	dag	Desigram
Mikrogram	µg	Microgram
Litre	lt	Liter
Karat	kr	Carat

### 4.1.4. Beden Ölçü Birimleri

Tablo 4.4'te beden ölçü birimlerinin İngilizce karşılıkları verilmiştir.

Tablo 4.4: Beden Ölçü Birimleri ve İngilizce Karşılıkları

Ölçü Birimi	Kısaltması	İngilizcesi
Çok çok küçük beden	XXS	Extra extra small
Çok küçük beden	XS	Extra small
Küçük beden	S	Small
Orta beden	M	Medium
Büyük beden	L	Large
Çok büyük beden	XL	Extra large
Battal beden	XXL	Extra extra large

### 4.1.5. Hacim Ölçü Birimleri

Tablo 4.5'te hacim ölçü birimlerinin İngilizce karşılıkları verilmiştir.

Tablo 4.5: Hacim Ölçü Birimleri ve İngilizce Karşılıkları

Ölçü Birimi	Kısaltması	İngilizcesi
Mililitre	mL	Milliliter
Cantilitre	cL	Cantiliter
Litre	L	Liter
Kilolitre	kL	Kiloliter

## 4.2. TEKNİK ÇİZİM TERİMLERİNİN İNGİLİZCE TERMINOLOJİSİ

Teknik çizim terimleri terminolojisi, çizim terimleri ve ölçülendirme terimleri olmak üzere iki grupta incelenir.

### 4.2.1. Çizim Terimleri Terminolojisi

Çizim terimleri, iki boyut ve üç boyutlu çizim terimleri olmak üzere iki ayrı tabloda ele alınacaktır.

Tablo 4.6'da iki boyutlu çizim terimlerinin İngilizce karşılıkları verilmiştir.

Tablo 4.6: İki Boyutlu Çizim Terimleri

Çizim Terimi	İngilizcesi	Çizim Terimi	İngilizcesi
Çizgi	Line	Helis	Helix
Bileşik çizgi	Polyline	3 boyutlu çizgi	3D Polyline
Çember	Circle	Işın	Ray
Yay	Arc	Yardımcı çizgi	Construction line
Dikdörtgen	Rectangle	Bileşik çizgi	Multiline
Elips	Ellipse	Kabul edilen değer	Contunie
Merkez	Center	Başlangıç	Start
Teğet	Tangent	Bitiş	End
Nokta	Point	Kontrol noktası	Control vertices
Çokgen	Polygon	Tarama	Hatch
Yuva	Slot	Blok	Block
Bileşik eğri	Spline	Tablo	Table
Yazı	Text	Bölme	Divide
Aynalama	Mirror	Mesafeli bölme	Measure
Dairesel çoğaltma	Circular pattern	Bölge	Boundary
Doğrusal çoğaltma	Rectangular pattern	Serbest çizgi	Sketch
Kavis	Fillet	Hizalama	Align
Pah	Chamfer	Döndürme	Rotate
Tablo	Table	Bölge	Region
Tek nokta	Single point	Revizyon bulutu	Revision could
Çoklu nokta	Multiple point	Gizleme	Wipeout
Kesit düzlem	Selection plane	Referans nokta	Base

Tablo 4.7’de üç boyutlu çizim terimlerinin İngilizce karşılıkları verilmiştir.

Tablo 4.7: Üç Boyutlu Çizim Terimleri

Çizim Terimi	İngilizcesi	Çizim Terimi	İngilizcesi
Kutu	Box	Üç boyutlu aynalama	3D Mirror
Silindir	Cylinder	Üç boyutlu çoğaltma	3D Array
Takoz	Wedge	Üç boyutlu hizalama	3D Align
Huni	Cone	Kesme	Slice
Küre	Sphere	Eğri yüzey	Draft
Halka	Torus	Katı birleştirme	Combine
Piramit	Pyramid	Katı çıkartma	Union
Yükselterek katlaştır	Extrude	Yüzey öteleme	Offset face
Döndürerek katlaştır	Revolve	Katıda yüzey öteleme	Press pull
Süpürerek katlaştır	Sweep	Destek	Rib
Katmanlarla katlaştır	Loft	Delik	Hole
Yüzey	Surfaces	Vida	Thread
Kabuk	Shell	Kesme	Slice
Üç boyutlu taşıma	3D Move	Yükseklik	Thicken
Üç boyutlu pah	3D Chamfer	Üç boyutlu radüs	3D Fillet

#### 4.2.2. Ölçülendirme Terimleri Terminolojisi

Tablo 4.8’de ölçülendirme terimlerinin İngilizcesi verilmiştir.

Tablo 4.8: Ölçülendirme Terimleri

Ölçülendirme Terimi	İngilizcesi	Ölçülendirme Terimi	İngilizcesi
Ölçülendirme	Dimension	Tolerans	Tolerance
Doğrusal ölçülendirme	Linear dimension	Merkez nokta	Center mark
Açılı ölçülendirme	Aligned dimension	Ölçülendirme hizalama	Oblique
Yay boyu	Arc length	Hızlı ölçülendirme	Quick dimension
Koordinat	Ordinate	Açıklama oku	Multileader
Yarıçap ölçülendirme	Radius dimension	Ölçü yazı çizgisi	Dimension lines
Çap ölçülendirme	Diameter dimension	Ölçü uzatma çizgileri	Extension lines
Uzunluk	Lenght	Yükseklik	Height
Genişlik	Width	Kalınlık	Thickness



## SIRA SİZDE



Aşağıda verilen teknik çizim terimleri tablosunda; İngilizcesi verilen terimlerin Türkçesini, Türkçesi verilen terimlerin İngilizcesini yazınız.

Teknik Çizim Terimi	İngilizcesi	Teknik Çizim Terimi	İngilizcesi
	Line		Helix
Kutu			3D Polyline
	Circle	Tolerans	
Yay			Center mark
Dikdörtgen			Oblique
	Cylinder	Hızlı ölçülendirme	
	Center		Start
	Diameter dimension	Bitiş	
Açı ölçülendirme		Kontrol noktası	
Çokgen			Hatch
Ölçü oku			Block
	Spline	Tablo	
	Text	Vida	
Aynalama			Shell
	Circular pattern	Eğri yüzey	
Üç boyutlu pah		Katı birleştirme	
Kavis			Align
	Chamfer		Rotate



### 4.3. MALZEMELERİN İNGİLİZCE TERMİNOLOJİSİ

Tıbbi cihazlarda malzeme terminolojisi üç bölümde ele alınacaktır.

#### 4.3.1. Cerrahi Aletlerde Kullanılan Malzeme Terminolojisi

Cerrahların ameliyatlarda kullandıkları cerrahi aletler diğer tıbbi aletlerden farklı özelliklere sahiptir. Bu aletler vücuda temas ettiğinde olumsuz durumlar oluşturmayacak malzemelerden yapılmalıdır.

Cerrahi aletler kolay şekillendirilebilmeli ve yüksek mukavemete sahip olmalıdır. Bu aletler genellikle ince ve uzun oldukları için eğilme direncine karşı bir miktar sert yapıda olmalıdır.

Kullanım alanlarına göre cerrahi aletlerde kullanılan malzemeler beş grupta incelenir.

##### a. Paslanmaz Çelik (Stainless Steel)

Cerrahi aletlerde en çok kullanılan malzeme çeşididir. Yüksek korozyon direnci ve yüksek sıcaklıklarda şeklini kaybetmeme özelliği tercih edilme nedenlerindedir.

##### b. Titanyum (Titanium)

Düşük ağırlığa ve yüksek mukavemete sahip bir malzemedir. Biyolojik yapıya uyumluluğunun yüksek olması istenen cerrahi aletlerde tercih edilir.

##### c. Tantal (Tantalum)

Biyolojik yapıya uyumlu ve yüksek korozyon direncine sahiptir. Genel olarak ince tel olarak kullanılır.

##### ç. Platin (Platinum)

Yüksek korozyona dayanıklı ve kimyasal olarak aktif olmayan bir malzemedir. Vücuda ve iç organlara temas eden cerrahi aletlerde kullanılır.

##### d. Paladyum (Palladium)

Platinin sahip olduğu özelliklere sahiptir ve kullanım alanlarına göre ikisinden biri tercih edilebilir.

#### 4.3.2. Ortopedik İmplantlarda Kullanılan Malzeme Terminolojisi

Ortopedide implantlar travma sonucu hasar görmüş kemiklerin iyileşmesi için ya da sabitlenmesi için kullanılır. Kullanılan biyomalzemeler çoğunlukla metallerden kullanılmakla birlikte metal olmayan malzemelerden seramikler, polimerler ve kompozitler de kullanılır.

Metaller kendi içinde üç temel grupta incelenir.

##### a. Paslanmaz Çelik

İşleme kolaylığına sahip, maliyeti ucuz ve kısa süreli yorulmalarda korozyona karşı dayanıklıdır. Geçici implantlarda tercih edilir.

##### b. Kobalt Alaşımları

Uzun süreli korozyonlara dayanıklıdır. Yorulma ve aşınma dayanımı yüksektir. Kalıcı implantlarda tercih edilir.

##### c. Titanyum Alaşımları

Biyo uyumluluk ve korozyon direnci noktasında en iyi sonuçları verir. Kalıcı implantlar ve kalça implantlarında tercih edilir.

Seramikler biyolojik yapıya çabuk uyum sağlayabilir. Bu uygulamada kemik yapısı iyileştikçe seramik yapı çözünüp yerini kemiğe bırakır.



### 4.3.3. Dental İmplantlarda Kullanılan Malzeme Terminolojisi

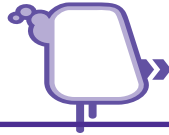Dental implant malzemeleri, vücut tarafından kolay kabul edilebilen ve sorunsuz bir yapıda olmalıdır. Aynı zamanda aşınma, oksitlenme ve paslanmaya karşı dayanımının yüksek olması gerekir.

Ortopedik implantlarda kullanılan malzemeler dental yani diş implantlarında da kullanılır. Bunların yanı sıra porselen, tantalyum, kobalt, altın alaşımları ve gümüş alaşımları gibi malzemelerde kullanılır.

Tablo 4.8’de tıbbi cihaz malzemelerinin İngilizce terminolojisi verilmiştir.

Tablo 4.8: Tıbbi Cihaz Malzemeleri Terimleri

Tıbbi Malzeme Terimi	İngilizcesi	Tıbbi Malzeme Terimi	İngilizcesi
Paladyum	Palladium	Kobalt	Cobalt
Seramik	Ceramic	Platinyum	Platinum
Krom	Chromium	Titanyum	Titanium
Paslanmaz Çelik	Stainless steel	Korozyon	Corrosion
Çelik	Steel	Mukavemet	Resistance
Sertlik	Hardness	Polimer	Polymer
Kompozit	Composite	Tantalyum	Tantalum
İmplant	Implant	Kaplama	Covering
Biyo Uyumluluk	Bio compatibility	Gümüş	Silver
Altın	Gold	Paslanma	Corrosion
Aşınma	Wear	Yüzey Kaplama	Surface coating



## SIRA SİZDE



Tıbbi malzeme terimleri ile ilgili aşağıda verilen tanımları sütunun önündeki boşluğa, terimler sütunundan uygun olan harfi yazarak eşleştiriniz.

TANIMLAR		TERİMLER	
1	Uzun süreli korozyonlara dayanıklıdır. Yorulma ve aşınma dayanımı yüksektir.	a	Platin (Platinum)
2	Cerrahi aletlerde en çok kullanılan malzeme çeşididir.	b	Kobalt alaşımları
3	Yüksek korozyona dayanıklı ve kimyasal olarak aktif olmayan bir malzemedir.	c	Titanyum alaşımları
		ç	Paslanmaz çelik

## 4.4. TIBBİ CİHAZLARIN İNGİLİZCE TERMINOLOJİSİ

Tablo 4.8'de tıbbi cihazların İngilizce terminolojisi verilmiştir.

Tablo 4.8: Tıbbi Cihaz Terimleri

Tıbbi Cihaz Terimi	İngilizcesi	Tıbbi Cihaz Terimi	İngilizcesi
Cerrahi alet	Surgical instrument	Küret	Cürette
Cerrahi makas	Surgical scissors	Protez	Prosthesis
Cerrahi motor	Surgical engine	Enjektör	Injector
Küret	Curette	Sonda	Probe
Pens	Pliers	Kalp pili	Heart battery
Penset	Collet	Tansiyon aleti	Sphygmomanometer
Bisturi	Lancet	Ateş ölçer	thermomether
Ekartör	Retractor	Neşter	Lancet
Portegü	Portraiture	Boyunluk	collar
Ronjur	Ronjur	Dizlik	Knee pad
Elevatör	Elevator	Tanı cihazları	Diagnostic devices
İşitme cihazı	Hearing aid	Röntgen	X-ray
Görüntüleme cihazı	Imaging device	Ultrason	Ultrasound
Solunum cihazı	Respirator	MR	Magnetic resonance
Optik tıbbi cihazlar	Optical medical devices	Gözlük	Glasses
Ses cihazları	Audio devices	Lens	Lens
Alın aynası	Forehead mirror	Ateş ölçer	Thermometer
Işık kalemi	Light pen	Boy ölçer	height gauge
Aspiratör cihazı	Aspirator device	EKG cihazı	EKG device
Otoskop	Otoscope	Santrifüj cihazları	Centrifuge device
Steteskop	Stethoscope	Tansiyon ölçer	Sphygmomanometer
MR cihazı	MR divice	Tomografi	Tomography
Radyografi	Radiography	Defibrilatör	Defibrillator
Kan analiz cihazı	Blood analyzer	Sterilizatör	Sterilizer
Endoskop	Endoscope	Kilo ölçer	Weight meter

**ÖLÇME VE DEĞERLENDİRME** 

Süre: 40 Dakika



Aşağıdaki soruları dikkatlice okuyunuz ve doğru seçeneği işaretleyiniz.

1. Bir niceliği, o nicelik için kabul edilmiş birimlerden birine göre oranlama aşağıdakilerden hangisidir?  
A) Fizyoloji  
B) Tıbbi cihaz  
C) Kontrol  
D) Ölçme  
E) Anatomi
2. Aşağıdakilerden hangisi uzunluk ölçü birimi değildir?  
A) Metre  
B) Santimetre  
C) Milimetre  
D) Litre  
E) Mikron
3. İngilizce karşılığı "Lancet" olan cerrahi aletin Türkçe karşılığı aşağıdakilerden hangisidir?  
A) Bisturi  
B) Penset  
C) Küret  
D) Cerrahi motor  
E) Cerrahi makas
4. Aşağıdakilerden hangisi dental implantlarda kullanılan malzemelerden değildir?  
A) Kobalt alaşımları  
B) Paslanmaz çelik  
C) Titanyum alaşımları  
D) Sert plastik  
E) Porselen
5. Aşağıdakilerden hangisi cerrahi aletlerde kullanılan malzemelerin özelliklerinden değildir?  
A) Kolay şekillendirilebilmeli.  
B) Kolay elde edilebilir ve ucuz olmalı.  
C) Yüksek mukavemetli olmalı.  
D) Vücuda temas ettiğinde olumsuz durumlar oluşturmamalı.  
E) Oksitlenmeye karşı dayanımı yüksek olmalı.
6. Aşağıdakilerden hangisi işitme cihazının İngilizce karşılığıdır?  
A) Collet  
B) Lancet  
C) Endoscope  
D) Respirator  
E) Hearing aid
7. İngilizce karşılığı "Retractor" olan cerrahi aletin Türkçe karşılığı aşağıdakilerden hangisidir?  
A) Bisturi  
B) Küret  
C) Pens  
D) Ekartör  
E) Penset

**TEST BİTTİ.**

**CEVAPLARINIZI KONTROL EDİNİZ.**

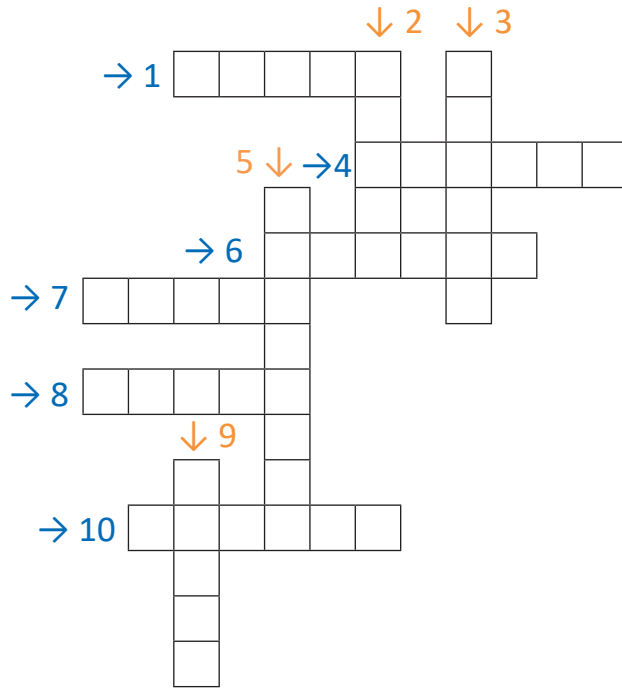


## ÇENGEL BULMACA

Aşağıda İngilizcesi verilen terimlerin Türkçe karşılıklarını bulmaca üzerindeki kutucuklara ok yönünde (soldan sağa ve yukarıdan aşağıya ) yazınız.

### SORULAR

1. Meter teriminin Türkçe karşılığı nedir?
2. Liter teriminin Türkçe karşılığı nedir?
3. Micron teriminin Türkçe karşılığı nedir?
4. Helix teriminin Türkçe karşılığı nedir?
5. Line teriminin Türkçe karşılığı nedir?
6. Cürette teriminin Türkçe karşılığı nedir?
7. Collet teriminin Türkçe karşılığı nedir ?
8. Elevator teriminin Türkçe karşılığı nedir?
9. Probe teriminin Türkçe karşılığı nedir?
10. Ronjur teriminin Türkçe karşılığı nedir?





### 1. ÖĞRENME BİRİMİ ÇENGEL BULMACA CEVAPLARI

- 1) PLANUM
- 2) FİZYOLOJİ
- 3) ANATOMİ
- 4) ÖNEK
- 5) KÖK
- 6) SEGİTTAL
- 7) SONEK
- 8) COLLUM
- 9) FRONTAL
- 10) EKSTREMİTE



### 2. ÖĞRENME BİRİMİ ÇENGEL BULMACA CEVAPLARI

- 1) ELLIPSE
- 2) SMALL
- 3) EKARTÖR
- 4) BİSTURİ
- 5) PENSET
- 6) RONJUR
- 7) ELEVATÖR
- 8) PENS
- 9) CERRAHİMAKAS
- 10) CERRAHİMOTOR



### 3. ÖĞRENME BİRİMİ ÇENGEL BULMACA CEVAPLARI

- 1) PORTEGÜ
- 2) KÜRET
- 3) EKARTÖR
- 4) BİSTURİ
- 5) PENSET
- 6) RONJUR
- 7) ELEVATÖR
- 8) PENS
- 9) CERRAHİMAKAS
- 10) CERRAHİMOTOR



### 4. ÖĞRENME BİRİMİ ÇENGEL BULMACA CEVAPLARI

- 1) ELLIPSE
- 2) SMALL
- 3) EKARTÖR
- 4) BİSTURİ
- 5) PENSET
- 6) RONJUR
- 7) ELEVATÖR
- 8) PENS
- 9) CERRAHİMAKAS
- 10) CERRAHİMOTOR

## KAYNAKÇA

- Rende,L. Kuzu ve S. Şankazan Ş.(2006) Sağlık Meslek Lisesi Anatomi Fizyoloji Kitabı Ankara: Semih Ofset Basımevi.
- Rende,L. Kuzu ve S. Şankazan Ş.(2006) Sağlık Meslek Lisesi Anatomi Fizyoloji Kitabı Ankara: Semih Ofset Basımevi.
- Kula,F ve Coşkun, M. (2017) Konu Anlatımlı Biyoloji Kitabı Ankara: Nitelik Yayınları
- F ve Coşkun, M. (2017) Konu anlatımlı Biyoloji kitabı Ankara: Nitelik Yayınları
- GÜNER, A. T., & MERAN, C. Ortopedik implantlarda kullanılan biyomalzemeler Biomaterials used in orthopedic implants.

## GENEL AĞ KAYNAKÇASI

- İstanbul üniversitesi açıktan ve uzaktan eğitim fakültesi anatomi ders notları 13.12.2021 tarihinde, [https://cdn-acikogretim.istanbul.edu.tr/auzefcontent/20\\_21\\_Guz/anatomi/1/index.html](https://cdn-acikogretim.istanbul.edu.tr/auzefcontent/20_21_Guz/anatomi/1/index.html) adresinden alındı, erişim saati: 08.30
- İstanbul Üniversitesi Akademik Veri Sistemi Biyoloji Ders Notları 13.12.2021 tarihinde, [http://avesis.istanbul.edu.tr.file:///C:/Users/Lenovo/Downloads/T%C4%B1bbi%20H%C3%BCcre%20Biyolojisi%20\(Ders%201%20ve%202\).pdf](http://avesis.istanbul.edu.tr.file:///C:/Users/Lenovo/Downloads/T%C4%B1bbi%20H%C3%BCcre%20Biyolojisi%20(Ders%201%20ve%202).pdf) adresinden alınmıştır,erişim saati: 15.33
- Near East Üniversty Organeller ders notları 13.12.2021 tarihinde <https://neu.edu.tr/wp-content/uploads/2015/11/H%C3%9CCRE-VE-H%C3%9CCRE-ORGANELLER%C4%B0.pdf> adresinden alındı, erişim saati: 13.12
- Ankara Üniversitesi Açık Ders Malzemeleri Fizyoloji Dersi (Hücre Zarlarının Temel Yapısı) 15.12.2021 tarihinde, [https://acikders.ankara.edu.tr/pluginfile.php/180613/mod\\_resource/content/0/B-C3%96L%C3%9CM%201.%20H%C3%9CCRE%20ZARLARININ%20TEMEL%20YAPISAL%20B%C4%B-OLE%C5%9EENLER%C4%B0%20VE%20K%C4%B0MYASAL%20YAPILARI.pdf](https://acikders.ankara.edu.tr/pluginfile.php/180613/mod_resource/content/0/B-C3%96L%C3%9CM%201.%20H%C3%9CCRE%20ZARLARININ%20TEMEL%20YAPISAL%20B%C4%B-OLE%C5%9EENLER%C4%B0%20VE%20K%C4%B0MYASAL%20YAPILARI.pdf) adresinden alındı, erişim saati: 00.18
- Ankara Üniversitesi Açık Ders Malzemeleri Fizyoloji Dersi (Doku Tipleri) 15.12.2021 tarihinde, [https://acikders.ankara.edu.tr/pluginfile.php/177711/mod\\_resource/content/0/Ders%203-%20Doku%20tipleri%20ve%20h%C3%BCcre%20b%C3%B6l%C3%BCnmesi.pdf](https://acikders.ankara.edu.tr/pluginfile.php/177711/mod_resource/content/0/Ders%203-%20Doku%20tipleri%20ve%20h%C3%BCcre%20b%C3%B6l%C3%BCnmesi.pdf) adresinden alındı, erişim saati: 01.45
- İstanbul Üniversitesi Ders notları (Kas Dokusu) 15.12.2021 tarihinde, <https://cdn.istanbul.edu.tr/File-Handler2.ashx?f=kas-dokusu.pdf> adresinden alındı, erişim saati: 02.15
- Ondokuz Mayıs Üniversitesi Akademik Veri Sistemi (diş hekimliği sinir dokusu ve sinir dokusunun görevleri ) 16.12.2021 tarihinde, <https://avys.omu.edu.tr> adresinden alındı, erişim saati: 10.00
- İstanbul üniversitesi açıktan ve uzaktan eğitim fakültesi anatomi ders notları 13.12.2021 tarihinde, [https://cdn-acikogretim.istanbul.edu.tr/auzefcontent/20\\_21\\_Guz/anatomi/1/index.html](https://cdn-acikogretim.istanbul.edu.tr/auzefcontent/20_21_Guz/anatomi/1/index.html) adresinden alındı, erişim saati: 08.30
- İstanbul Üniversitesi Akademik Veri Sistemi Biyoloji Ders Notları 13.12.2021 tarihinde, [http://avesis.istanbul.edu.tr.file:///C:/Users/Lenovo/Downloads/T%C4%B1bbi%20H%C3%BCcre%20Biyolojisi%20\(Ders%201%20ve%202\).pdf](http://avesis.istanbul.edu.tr.file:///C:/Users/Lenovo/Downloads/T%C4%B1bbi%20H%C3%BCcre%20Biyolojisi%20(Ders%201%20ve%202).pdf) adresinden alınmıştır, erişim saati: 15.33
- Near East Üniversty Organeller ders notları 13.12.2021 tarihinde <https://neu.edu.tr/wp-content/uploads/2015/11/H%C3%9CCRE-VE-H%C3%9CCRE-ORGANELLER%C4%B0.pdf> adresinden alındı, erişim saati: 13.12



- Ankara Üniversitesi Açık Ders Malzemeleri Fizyoloji Dersi (Hücre Zarlarının Temel Yapısı) 15.12.2021 tarihinde, [https://acikders.ankara.edu.tr/pluginfile.php/180613/mod\\_resource/content/0/B%C3%96L%C3%9CM%201.%20H%C3%9CCRE%20ZARLARININ%20TEMEL%20YAPISAL%20B%C4%B0LE%C5%9EENLER%C4%B0%20VE%20K%C4%B0MYASAL%20YAPILARI.pdf](https://acikders.ankara.edu.tr/pluginfile.php/180613/mod_resource/content/0/B%C3%96L%C3%9CM%201.%20H%C3%9CCRE%20ZARLARININ%20TEMEL%20YAPISAL%20B%C4%B0LE%C5%9EENLER%C4%B0%20VE%20K%C4%B0MYASAL%20YAPILARI.pdf) adresinden alındı, erişim saati: 00.18
- Ankara Üniversitesi Açık Ders Malzemeleri Fizyoloji Dersi (Doku Tipleri) 15.12.2021 tarihinde, [https://acikders.ankara.edu.tr/pluginfile.php/177711/mod\\_resource/content/0/Ders%203-%20Doku%20tipleri%20ve%20h%C3%BCre%20b%C3%B6l%C3%BCnmesi.pdf](https://acikders.ankara.edu.tr/pluginfile.php/177711/mod_resource/content/0/Ders%203-%20Doku%20tipleri%20ve%20h%C3%BCre%20b%C3%B6l%C3%BCnmesi.pdf) adresinden alındı, erişim saati: 01.45
- İstanbul Üniversitesi Ders notları (Kas Dokusu) 15.12.2021 tarihinde, <https://cdn.istanbul.edu.tr/File-Handler2.ashx?f=kas-dokusu.pdf> adresinden alındı, erişim saati: 02.15
- Ondokuz Mayıs Üniversitesi Akademik Veri Sistemi (diş hekimliğı sinir dokusu ve sinir dokusunun görevleri ) 16.12.2021 tarihinde, <https://avys.omu.edu.tr> adresinden alındı, erişim saati: 10.00
- 15.12.2021 tarihinde, [sozluk.gov.tr](http://sozluk.gov.tr) adresinden alındı, erişim saati 11.00
- 17.12.2021 tarihinde, [https://gavsispanel.gelisim.edu.tr/Document/fakyaci/20181127214241592\\_8f4d3a9c-8c24-475f-9ab3-c4376fa5d306.pdf](https://gavsispanel.gelisim.edu.tr/Document/fakyaci/20181127214241592_8f4d3a9c-8c24-475f-9ab3-c4376fa5d306.pdf) adresinden alındı, erişim saati 12.00
- 19.12.2021 tarihinde, [http://www.mksmedikal.com/myfiles/SURGICAL\\_MANUAL\\_TR.pdf](http://www.mksmedikal.com/myfiles/SURGICAL_MANUAL_TR.pdf) adresinden alındı, erişim saati 14.00

## GÖRSEL KAYNAKÇASI



<http://kitap.eba.gov.tr/karekod/Kaynak.php?KOD=1640>

\* Kaynakça APA 6.0 kaynak gösterme kurallarına göre düzenlenmiştir.

## CEVAP ANAHTARI

### 1. ÖĞRENME BİRİMİ

1	A	8		15	
2		9			
3		10			
4		11			
5		12			
6		13			
7		14			

### 2. ÖĞRENME BİRİMİ

1	A	8		15	
2		9			
3		10			
4		11			
5		12			
6		13			
7		14			

### 3. ÖĞRENME BİRİMİ

1	A	8		15	
2		9			
3		10			
4		11			
5		12			
6		13			
7		14			

### 4. ÖĞRENME BİRİMİ

1	A	8		15	
2		9			
3		10			
4		11			
5		12			
6		13			
7		14			



